



Jornal Brasileiro  
de Ginecologia

RESUMOS DO 44° Congresso da SGORJ  
XXIII Trocando Ideias  
23 a 26 de novembro de 2020  
On-line

Volume 130, Número 2

2020

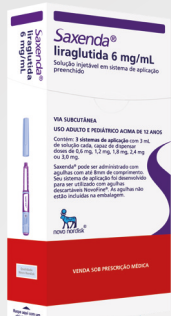Julho - Dezembro



SGORJ - Associação de Ginecologia e  
Obstetrícia do Estado do Rio de Janeiro  
[www.sgorj.org.br](http://www.sgorj.org.br)

# Saxenda® liraglutida

O ÚNICO AGONISTA DO RECEPTOR DE GLP-1 APROVADO PARA O TRATAMENTO DA OBESIDADE EM ADULTOS E ADOLESCENTES.<sup>1-4</sup>



**9 DE 10 PACIENTES**  
alcançaram perda de peso.<sup>1</sup>

Sendo que **1 em cada 3** perderam mais de **10%** do peso corporal.<sup>1</sup>

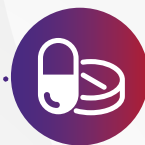

**Saiba mais sobre a segurança do produto.<sup>1,5,6</sup>**



## SEGURANÇA CARDIOVASCULAR:

é seguro para pacientes com alto risco cardiovascular.<sup>5</sup>



## INTERAÇÃO MEDICAMENTOSA:<sup>1</sup>

- não possui interação medicamentosa com a maioria dos antidiabéticos orais;<sup>\*</sup>
- não interage com contraceptivos hormonais e medicações neuropsiquiátricas.<sup>6</sup>

<sup>\*</sup> Não usar concomitantemente com I-DPP4<sup>7</sup> ou outro análogo de GLP1.<sup>1</sup> É possível ajuste de dose para sulfonilureias ou insulinas.<sup>1</sup>

**Referências Bibliográficas:** 1. Bula de Saxenda. Aprovada pela Anvisa em 20/11/2020. 2. Bula de Dulaglutida. <www.anvisa.gov.br>. Acessado em 03 de agosto de 2020. 3. Bula de lixisenatida. <www.anvisa.gov.br>. Acessado em 03 de agosto de 2020. 4. Bula de semaglutida. <www.anvisa.gov.br>. Acessado em 03 de agosto de 2020. 5. Marso SP, Daniels GH, Brown-Frandsen K, et al; the LEADER Trial Investigators. Liraglutide and cardiovascular outcomes in type 2 diabetes. N Engl J Med. 2016; 375(4): 311-322 and supplementary appendix [http://www.nejm.org/doi/suppl/10.1056/NEJMoa1603827/suppl\\_file/nejm1603827\\_appendix.pdf](http://www.nejm.org/doi/suppl/10.1056/NEJMoa1603827/suppl_file/nejm1603827_appendix.pdf). 6. Neuropsychiatric safety with liraglutide (3.0 mg) for weight management: Results from randomized controlled phase 2 and 3a trials. Diabetes Obes Metab. 2017 Nov; 19(11):1529-1536. doi: 10.1111/dom.12963. Epub 2017 Jul 21. 7. A consensus report by the American Diabetes Association (ADA) and the European Association for the Study of Diabetes (EASD). Diabetes Care. 2018 Dec; 41(12):2669-2701.

**Saxenda® (liraglutida). Indicação:** Adultos: é indicado em associação a uma dieta hipocalórica e aumento do exercício físico para controle crônico de peso em adultos com Índice de Massa Corporal (IMC) de: 30 kg/m<sup>2</sup> ou maior (obesidade) ou, 27 kg/m<sup>2</sup> ou maior (sobrepeso) na presença de pelo menos uma comorbidade relacionada ao peso, como dislipidemia (pré-diabetes e diabetes mellitus tipo 2), hipertensão arterial, dislipidemia ou apnéia obstrutiva do sono. Adolescentes: Saxenda® pode ser utilizado em associação a aconselhamento de nutrição saudável e atividade física para controle de peso em adolescentes a partir de 12 anos com peso corporal acima de 60 kg e obesidade. Uso adulto e pediátrico acima de 12 anos. **Contraindicações:** hipersensibilidade à liraglutida ou a qualquer excipiente. **Advertências e Precauções:** Saxenda® não está indicado no tratamento da diabetes mellitus tipo 2. A segurança e eficácia do Saxenda® em combinação com outros produtos destinados à perda de peso, incluindo medicamentos prescritos, medicamentos vendidos sem receita e preparações à base de plantas, não foram estabelecidas. Não há experiência clínica em pacientes com insuficiência cardíaca congestiva NYHA (New York Heart Association) classe IV, portanto não é recomendado o uso de Saxenda® nesses pacientes. A segurança e eficácia de liraglutida para controle de peso ainda não foi estabelecida nos seguintes pacientes: com 75 anos ou mais; tratados com outros medicamentos para controle de peso; com obesidade secundária a doença endócrina, distúrbios alimentares ou em tratamento com outros medicamentos que podem causar ganho de peso; com insuficiência renal grave; com insuficiência hepática grave. **Pancreatite:** foi observada pancreatite aguda com o uso de agonistas do receptor de GLP-1. Se houver suspeita de pancreatite, Saxenda® deve ser descontinuado. Na ausência de outros sinais e sintomas de pancreatite aguda, a isolada elevação das enzimas pancreáticas não é preditiva de pancreatite aguda. **Colelitíase e Colecistite:** foi observada uma taxa mais elevada de colelitíase e colecistite em pacientes tratados com liraglutida do que nos pacientes tratados com placebo. **Frequência cardíaca:** um aumento na frequência cardíaca foi observado nos estudos clínicos. Em pacientes que apresentam frequência cardíaca aumentada em repouso, relevante e clinicamente sustentada, o tratamento com Saxenda® deve ser descontinuado. **Desidratação:** pacientes tratados com Saxenda® devem ser aconselhados sobre o risco potencial de desidratação devido aos efeitos colaterais gastrointestinais e tomar precauções para evitar a depleção de líquido. **Hiperglicemia em pacientes com diabetes mellitus tratados com insulina:** em pacientes com diabetes mellitus, Saxenda® não deve ser utilizado como substituto de insulina. **Cetoacidose diabética:** foi relatada em pacientes dependentes de insulina após rápida descontinuação ou redução da dose de insulina. **Fertilidade:** além de uma ligeira diminuição no número de implantes vivos, estudo em animais não indicaram efeitos nocivos em relação a fertilidade. **Gravidez:** este medicamento é contraindicado em mulheres grávidas. Se uma paciente desejar engravidar ou engravidar, o tratamento com Saxenda® deve ser descontinuado. **Amamentação:** devido à falta de experiência, Saxenda® não deve ser usado durante a amamentação. **Interações medicamentosas:** o pequeno prolongamento do esvaziamento gástrico causado pela liraglutida pode afetar a absorção de medicamentos orais administrados concomitantemente. **Varfarina** e outros derivados cumarínicos: uma interação não pode ser excluída, e é recomendado um monitoramento mais frequente da INR (razão normalizada internacional). Não é necessário fazer ajuste de dose dos seguintes medicamentos, quando em uso concomitante com a liraglutida: paracetamol, atorvastatina, griseofulvina, digoxina, lisinopril e contraceptivos orais. **Posologia:** A dose inicial é de 0,6 mg uma vez ao dia e deve ser aumentada em incrementos de 0,6 mg com intervalos de pelo menos uma semana para melhorar a tolerabilidade gastrointestinal até a dose de 3,0 mg uma vez ao dia. Se o escalonamento para a próxima dose não for tolerado por 2 semanas consecutivas, considere descontinuar o tratamento. Doses diárias maiores que 3,0 mg não são recomendadas. O tratamento com Saxenda® deve ser descontinuado após 12 semanas de tratamento na dose de 3,0 mg/dia se o paciente não apresentar perda ponderal ≥ 5% do peso inicial. Saxenda® não deve ser utilizado em combinação com outro agonista do receptor de GLP-1 (como, por exemplo, liraglutida (Victoza®), lixisenatida e dulaglutida). Ao iniciar o tratamento com Saxenda®, considerar reduzir a dose de insulina administrada concomitantemente ou de secretagogos de insulina (como sulfonilureias) para reduzir o risco de hipoglicemia. O auto monitoramento da glicemia é necessário para ajustar a dose de insulina ou de secretagogos de insulina. Para adolescentes com idade entre 12 anos e 18 anos e acima de 60 kg, um cronograma similar ao de adultos para escalonamento da dose deve ser utilizado. A dose deve ser aumentada até 3,0 mg (dose de manutenção) ou até a dose máxima tolerada tiver sido atingida. A segurança e eficácia em crianças e adolescentes abaixo de 12 anos de idade não foi estabelecida. Saxenda® não é recomendado para uso em crianças abaixo de 12 anos de idade ou em adolescentes (entre 12 e 18 anos) com peso corporal igual ou abaixo de 60 kg devido à falta de dados. **Reações adversas:** relatadas por adultos: náusea, vômito, diarreia, constipação, boca seca, dispepsia, gastrite, doença do refluxo gastroesofágico, dor abdominal superior, flatulência, eructação, distensão abdominal, pancreatite, atraso no esvaziamento gástrico, hipoglicemia, desidratação, reações no local de aplicação, astenia, fadiga, mal-estar, colelitíase, colecistite, tontura, disgeusia, urticária, taquicardia, insuficiência renal aguda, comprometimento renal, reação anafilática, insônia e aumento de lipase e amilase. Em geral, a frequência, o tipo e a gravidade das reações adversas em adolescentes com obesidade foram comparáveis ao observado na população adulta. Vômito ocorreu com uma frequência 2 vezes maior em adolescentes em comparação com adultos. Nenhum efeito no crescimento ou no desenvolvimento puberal foi encontrado. (Ref. interna V.08). **A persistirem os sintomas, o médico deverá ser consultado. VENDA SOB PRESCRIÇÃO MÉDICA. Registro MS: 1.1766.0032 Para informações completas, vide bula do medicamento.**

**Este medicamento não deve ser utilizado em caso de hipersensibilidade à liraglutida ou qualquer um de seus excipientes. No uso simultâneo de liraglutida com varfarina e outros derivados cumarínicos é recomendado um monitoramento mais frequente da INR.**

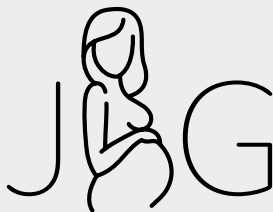SAC: 0800 014 44 88  
[www.novonordisk.com.br](http://www.novonordisk.com.br)

©Marca Registrada Novo Nordisk A/S.  
©2020 Novo Nordisk Farmacêutica do Brasil Ltda.  
BR20S0X00084 - Janeiro/2021.

Material destinado exclusivamente aos profissionais de saúde habilitados a prescrever e/ou dispensar medicamentos. Não compartilhe.

**Saxenda®**  
liraglutida





Jornal  
Brasileiro  
de Ginecologia  
ISSN: 0368-1416

[www.jbg.org.br](http://www.jbg.org.br)

#### Corpo Editorial

O Corpo Editorial da JBG é formado pelo Editor-Chefe, dois Coeditores, e Conselho Editorial. O Conselho Editorial será responsável pela revisão e aceitação ou não de todas as contribuições enviadas à JBG para publicação.

#### Editores-Chefe

Mauro Romero Leal Passos (RJ)  
Renato Augusto Moreira de Sá (RJ)

#### Coeditores

André Luiz Arnaud Fonseca (RJ)  
Silvio Silva Fernandes (RJ)

#### Editor Científico de Honra

Hugo Miyahira (RJ)

#### Conselho Editorial

Alexandre José Baptista Trajano (RJ), Ana Bianchi (Uruguaí), Antônio Rodrigues Braga Neto (RJ), Carlos Augusto Faria (RJ), Cristiane Alves de Oliveira (RJ), Denise Araújo Lapa Pedreira (SP), Denise Leite Maia Monteiro (RJ), Eduardo Bruno Giordano (RJ), Eduardo Camargo Millen (RJ), Eduardo Sérgio V. Borges da Fonseca (PB), Fernanda Campos da Silva (RJ), Fernando Maia Peixoto Filho (RJ), Flavia Maria de Souza Clímaco (RJ), Henrique Alberto Pasqualette (RJ), Ivan Andrade de Araújo Penna (RJ), Isabel Cristina C. V. Guimarães (RJ), José Eleutério Junior (CE), Jorge F. de Rezende Filho (RJ), Karen Soto Perez Panisset (RJ), Luiz Gustavo de Oliveira Bueno (RJ), Luiz Augusto Giordano (RJ), Marco Aurélio Pinho de Oliveira (RJ), Marcos Felipe Silva de Sá (SP), Maria do Carmo Borges de Souza (RJ), Mario Gáspare Giordano (RJ), Mario Vicente Giordano (RJ), Paulo Maurício Soares Pereira (RJ), Paulo Roberto Nassar de Carvalho (RJ), Plínio Tostes Berardo C. da Cunha (RJ), Renato de Souza Bravo (RJ), Roberto de Azevedo Antunes (RJ), Susana Cristina Aidé V. Fialho (RJ), Vera Lucia Mota da Fonseca (RJ)



SGORJ - Associação de  
Ginecologia e Obstetrícia do  
Estado do Rio de Janeiro  
[www.sgorj.org.br](http://www.sgorj.org.br)

filiada à



FEBRASGO  
Federação Brasileira das Associações  
de Ginecologia e Obstetrícia

#### Diretoria

##### Presidente

Renato Augusto Moreira de Sá

##### 1º Vice-Presidente

Silvio Silva Fernandes

##### Vice-Presidentes

Célia Regina da Silva  
Gutemberg Leão de Almeida Filho  
Mario Vicente Giordano

##### Secretário Geral

Susana Cristina Aidé Viviani Filho

##### Secretários Adjuntos

Fernanda Campos da Silva  
Juliana de Moura Cabral  
Karen Soto Perez Panisset  
Paulo Gallo de Sá

##### Tesoureiro-Geral

Paulo Roberto Nassar de  
Carvalho

##### Tesoureiros Adjuntos

Luiz Augusto Giordano  
Roberto de Azevedo Antunes

Largo do Machado, 54, sala 1.206 - Catete - CEP: 22221-020 - Rio de Janeiro (RJ)  
Tel: (21) 2285-0892 - [www.sgorj.org.br](http://www.sgorj.org.br)

Produção Editorial  
Zeppelini Publishers  
[www.zeppelini.com.br](http://www.zeppelini.com.br)

## SUMÁRIO - Volume 130, Número 2/2020

### EDITORIAL

**Publicando resumo, semeando artigos**  
Publishing summary, sowing articles

Renato Augusto Moreira de Sá, Mauro Romero Leal Passos...45

### Resumos do 44º Congresso da SGORJ XXIII Trocando Ideias 23 a 26 de novembro de 2020

Ginecologia..... 46  
Obstetrícia..... 62

**Índice Remissivo por Autores** ..... 78

Filiada à

ABEC  
BRASIL  
Associação Brasileira de Editores Científicos

# Publicando resumo, semeando artigos

## Publishing summary, sowing articles

**O**s primeiros registros sobre publicação de Anais datam da Roma Antiga, período no qual era comum que o Papa exibisse, em um lugar aberto, uma pequena tábua branca com o nome dos eventos notáveis que ocorriam durante o ano.

A disseminação do conhecimento científico é de extrema importância, sobretudo nas sociedades médicas, pois é o elemento capaz de franquear reais possibilidades de desenvolvimento de um especialista.

Ciente dessa importância, a Associação de Ginecologia e Obstetrícia do Estado de Rio de Janeiro (SGORJ) vem publicando no *Jornal Brasileiro de Ginecologia (JBG)* os trabalhos científicos apresentados como temas livres nos Congressos Estaduais, a exemplo das principais sociedades médicas no mundo. De forma pioneira dentre as sociedades estaduais, no Brasil, todos os resumos são disponibilizados com DOI (*digital object identifier*), ou seja, identificador de objeto digital, que é o padrão para identificação de documentos em redes digitais de forma única. Infelizmente, nem todos os trabalhos que são submetidos ao congresso são publicados, pois devem passar por avaliação por banca examinadora, com o objetivo de assegurar a sua qualidade. A isso chama-se responsabilidade.

Mesmo reconhecendo os desafios que precisaríamos enfrentar neste período de pandemia, para além do desejo de atualização dos nossos associados, e com a necessidade de manter o rigor científico,


optamos por fazer um congresso *online*, um modelo novo para todos nós. Nessa perspectiva, a comunidade acadêmica envolvida no 44º Congresso da SGORJ e XXII Trocando Ideias reconhece e valoriza a experiência inovadora da nossa sociedade em colaborar para a capacitação de ginecologistas e obstetras de diversas regiões do nosso país, agregando valor de primeira grandeza ao seu trabalho.

Poderíamos dizer que o 44º Congresso da SGORJ e XXII Trocando Ideias foi um sucesso, mas isso pouco fala do longo trajeto do ano de 2020, de nossas dificuldades com o trabalho a distância e de todas as limitações que a pandemia nos impôs. Foram muitos os percalços, todavia a certeza de que estávamos trabalhando para o desenvolvimento de nossa especialidade nos motivou a levar até o fim esse desafio. Continuaremos trabalhando para que a SGORJ se mantenha fiel ao seu objetivo de levar aos ginecologistas e obstetras, e por visão ampla a várias outras especialidades e outros profissionais de saúde, as melhores evidências do conhecimento científico.

**Renato Augusto Moreira de Sá** 

Universidade Federal Fluminense – Niterói (RJ), Brasil.

E-mail: renatosa.uff@gmail.com

**Mauro Romero Leal Passos** 

Universidade Federal Fluminense – Niterói (RJ), Brasil.

E-mail: maurodst@gmail.com

# RESUMOS DO 44º CONGRESSO DA SGORJ XXIII TROCANDO IDEIAS 23 a 26 de novembro de 2020

## GINECOLOGIA

<https://doi.org/10.5327/JBG-0368-1416-2020130202>

### O uso da imuno-histoquímica no diagnóstico diferencial do adenocarcinoma endometrial: relato de caso

Alberto Freaza Lobão Bastos<sup>1</sup>, Paula de Holanda, José Augusto Machado<sup>1</sup>, Nereu Guerra Neto<sup>1</sup>, Amanda Mendes Soares<sup>1</sup>, Yara Lúcia Mendes Furtado de Melo<sup>1</sup>

<sup>1</sup>Universidade Federal do Rio de Janeiro – Rio de Janeiro (RJ), Brasil.

**Introdução:** O câncer de corpo uterino é um dos tumores ginecológicos mais prevalentes na pós-menopausa, sendo o adenocarcinoma o mais frequente. Em alguns casos, o sítio primário, endométrio ou colo uterino, só pode ser definido pela imuno-histoquímica. **Objetivo:** Relatar caso de adenocarcinoma de endométrio de conclusão diagnóstica com estudo imuno-histoquímico. **Relato de Caso:** Paciente de 48 anos, G IV P III, índice de massa corpórea (IMC) 21 kg/m<sup>2</sup>, vem encaminhada pela Clínica da Família em razão de pólipos em colo uterino. Referia sangramento transvaginal contínuo e discreto, dispareunia, corrimento abundante e dor hipogástrica. Trouxe resultado de citologia (normal) e ultrassonografia transvaginal (USG TV) com útero aumentado de volume, eco endometrial 19 mm, imagem nodular hipoeoica no canal cervical. Ao exame: colo fibroelástico, doloroso à mobilização, dor à palpação de anexos, útero aumentado de volume. Foi indicado tratamento de doença inflamatória pélvica (DIP) e retorno para avaliar histeroscopia. Retornou em dois meses, com mesma sintomatologia e tratamento inadequado para DIP (apenas doxiciclina). Indicou-se internação hospitalar para tratamento. Mantinha dor pélvica e saída de secreção purulenta em grande quantidade do colo uterino. Foi indicada curetagem uterina pela impossibilidade de ser submetida à vídeo-histeroscopia. Retornou no mês seguinte após curetagem, com queixa de sinusorragia. Ao exame: útero de volume aumentado, colo uterino endurecido, volumoso, com infiltração tumoral. Toque retal: paramétrio infiltrado em terço médio à esquerda e proximal ao colo à direita. Resultado histopatológico da curetagem: adenocarcinoma moderadamente diferenciado, não se podendo definir se a origem é de colo ou endométrio. Optou-se por imuno-histoquímica para definição diagnóstica. **Resultado:** CK7, receptores de estrogênio positivos e vimentina, antígeno carcinoembrionário (CEA) e CK20 negativos; favorecem diagnóstico de adenocarcinoma do endométrio do tipo endometriode grau 2. **Conclusão:** O diagnóstico do adenocarcinoma de endométrio, geralmente, é histológico, porém o uso da imuno-histoquímica é importante principalmente em casos de envolvimento do colo uterino.

*Palavras-chave:* endométrio; imuno-histoquímica; adenocarcinoma.

<https://doi.org/10.5327/JBG-0368-1416-2020130203>

### Distribuição temporal de demanda e de positividade de sorologia para sífilis em laboratório de referência em Niterói, 13 anos de análise, 2006–2018

Stephanie Izidoro Barçante<sup>1</sup>, Mauro Romero Leal Passos<sup>1</sup>

<sup>1</sup>Universidade Federal Fluminense – Rio de Janeiro (RJ), Brasil.

**Introdução:** Apesar do avanço da medicina e de que nenhum caso de resistência à penicilina tenha sido publicado, a sífilis continua sendo um sério problema de saúde pública no Brasil, especialmente a sífilis congênita. **Objetivo:** Analisar a distribuição temporal de demanda e positividade de testes não treponêmicos VDRL (*Venereal Disease Research Laboratory*) realizados no Laboratório Central de Saúde Pública Miguelote Viana. **Material e**

**Métodos:** Trata-se de um estudo retrospectivo de série temporal. Os objetos de análise foram: demanda de exames, positividade e dias trabalhados. Este levantamento corresponde ao período de 2006 a 2018 (12 anos), e foi realizado no Laboratório Central de Saúde Pública Miguelote Viana, em Niterói, Rio de Janeiro. Ressalta-se que os pacientes envolvidos nos exames não foram identificados. A análise de dados foi feita em parceria com o Setor de Doenças Sexualmente Transmissíveis (DST) da Universidade Federal Fluminense. **Resultado e Conclusões:** De janeiro de 2006 a dezembro de 2012, foram registrados 30.700 testes VDRL: em 2006, 5.235 (17,05%); em 2007, 4.622 (15,06%); em 2008, 4.620 (15,05%); em 2009, 4.415 (14,38%); em 2010, 4.024 (13,11%); em 2011, 4.079 (13,29%); e em 2012, 3.705 (12,07%). Os dias trabalhados por mês, em médias anuais, foram: 19,67 em 2006; 19,92 em 2007; 19,08 em 2008; 20,67 em 2009; 19,75 em 2010; 19,92 em 2011; e 19,75 em 2012. A média mensal de dias trabalhados foi: 20,86 em janeiro; 17,00 em fevereiro; 21,29 em março; 17,71 em abril; 20,86 em maio; 19,00 em junho; 21,86 em julho; 23,00 em agosto; 20,71 em setembro; 20,43 em outubro; 17,29 em novembro; e 17,86 em dezembro. A positividade anual foi: 4,55% em 2006; 5,26% em 2007; 5,61% em 2008; 4,94% em 2009; 5,22% em 2010; 4,98% em 2011; e 5,18% em 2012. A positividade mensal foi: 4,90% em janeiro; 5,60% em fevereiro; 5,63% em março; 4,51% em abril; 5,44% em maio; 5,08% em junho; 4,20% em julho; 4,97% em agosto; 4,34% em setembro; 5,25% em outubro; 5,58% em novembro; e 6,00% em dezembro. De julho a dezembro de 2013, foram realizados 1.786 testes VDRL: 249 em julho; 379 em agosto; 344 em setembro; 363 em outubro; 255 em novembro; e 196 em dezembro. Nesse período, 150 testes tiveram resultado positivo e a positividade foi de 8,39%. No total, foram 122 dias trabalhados, distribuídos da seguinte forma: 22 dias em julho, 22 em agosto, 21 em setembro, 22 em outubro, 17 em novembro e 18 em dezembro. O feriado de Carnaval ocorreu em: 28 de fevereiro (2006); 20 de fevereiro (2007); 05 de fevereiro (2008); 24 de fevereiro (2009); 16 de fevereiro (2010); 08 de março (2011); e 21 de fevereiro (2012). Dados dos demais anos não foram levantados, pois a instituição entrou em processo de obra. Não houve relação de sazonalidade com a demanda e com a positividade dos testes VDRL realizados no Laboratório Central de Saúde Pública Miguelote Viana. Não houve aumento na demanda de testes VDRL e/ou de positividade para o teste VDRL após o Carnaval no Laboratório Central de Saúde Pública Miguelote Viana, em Niterói.

*Palavras-chave:* sífilis; sazonalidade; infecções por treponema.

<https://doi.org/10.5327/JBG-0368-1416-2020130204>

### Concordância cito-colpo-histológica em uma coorte com preventivo alterado

Alberto Freaza Lobão Bastos<sup>1</sup>, Amanda Mendes Soares<sup>1</sup>, Nicole Souto Campanario<sup>1</sup>, Amanda Salgueiro Mello<sup>1</sup>, Christiani Ribeiro Pereira<sup>1</sup>, Yara Lúcia Mendes Furtado de Melo<sup>1</sup>

<sup>1</sup>Universidade Federal do Rio de Janeiro – Rio de Janeiro (RJ), Brasil.

**Introdução:** A citologia é o método recomendado pelas Diretrizes Brasileiras para Rastreamento do Câncer do Colo Uterino. Além disso, essas diretrizes fazem recomendações quanto à conduta frente as citologias alteradas. O “ver e tratar” é uma das recomendações quando a citologia é de lesão intraepitelial escamosa de alto grau (HSIL) e a colposcopia é concordante. **Objetivo:** Verificar a concordância cito-colpo-histológica em mulheres submetidas à excisão tipo 1, a margem cirúrgica e os resultados do “ver e tratar” em um ambulatório de patologia cervical em hospital universitário no Rio de Janeiro. **Métodos:** Estudo de corte transversal no qual foram selecionadas mulheres encaminhadas para o Instituto de Ginecologia da Universidade

Federal do Rio de Janeiro (IG-UFRJ) para colposcopia após citologia de raspeio alterada. Verificou-se concordância cito-colposcópica e cito-colpo-histológica. A concordância cito-colposcópica foi observada quando o laudo citológico foi de ASC-H (células atípicas de significado indeterminado, não podendo excluir lesão de alto grau), HSIL e HSIL/invasão, e a colposcopia sugeria HSIL ou HSIL/invasão. A concordância cito-colpo-histológica foi observada quando também houve concordância com o laudo histológico. Avaliou-se o comprometimento das margens cirúrgicas da excisão tipo 1 e se foi realizada a estratégia “ver e tratar”. **Resultados:** Neste estudo, foram selecionadas 33 mulheres com média de idade de 32,6 anos. Na citologia de encaminhamento, 21 delas (63,6%) tinham laudo de HSIL; dez (30,3%), ASC-H; e duas (6,1%), lesão intraepitelial escamosa de baixo grau (LSIL). Na colposcopia, em 31 mulheres (93,9%) foram observados achados maiores, sugerindo HSIL, e em duas (6,1%), achados menores, sugerindo LSIL. Os laudos histopatológicos apontaram três pacientes (1%) com carcinoma escamoso microinvasor, 19 (57,6%) com neoplasia intraepitelial cervical grau 3 (NIC 3), 10 (30,3%) com NIC 2 e uma (3,0%) com NIC 1. As margens estavam comprometidas em 15 mulheres (45,5%) e livres em 17 (51,5%), e uma delas (3,0%) estava sem status das margens. Houve concordância cito-colposcópica de HSIL em 84,8% dos casos (28/33), e observou-se discordância em 18,2% do total de mulheres (5/33), sendo três citologias LSIL com colposcopia HSIL; uma citologia ASC-H; e uma HSIL com colposcopia LSIL. Houve concordância cito-colpo-histológica em 81,8% dos casos (27/33), e nos 18,2% (6/33) discordantes, os resultados foram: quatro casos de NIC 3 (uma citologia ASC-H com colposcopia LSIL e três citologias LSIL com colposcopia HSIL); um caso de NIC 2 (citologia HSIL com colposcopia LSIL); e um caso de NIC 1 com análise cito-colposcópica HSIL. A estratégia “ver e tratar” foi realizada em 22 mulheres (66,7%), das quais apenas uma (3%) apresentou resultado NIC 1, 15 (68,18%) apresentaram NIC 3/Microinvasor e seis (27,27%), NIC 2. **Conclusão:** Neste estudo, observou-se alta concordância cito-colposcópica e cito-colpo-histológica. Na aplicação do “ver e tratar”, houve pouca frequência de sobretratamento e, na maioria dos casos, as margens cirúrgicas estavam livres. Esses resultados são relevantes por mostrar o quanto é importante o treinamento em serviço de colposcopia e a resolução com “ver e tratar”.

*Palavras-chave:* colo do útero; colposcopia; citologia.

### <https://doi.org/10.5327/JBG-0368-1416-2020130205> **Leiomiomatose metastatizante em gestante com história anterior de leiomiossarcoma**

Jéssica Souto Morlin<sup>1</sup>, Rosekeila Simões Nomelini<sup>1</sup>, Altivo Manoel Luz Neto<sup>1</sup>, Anelise Mendes Melo<sup>1</sup>, João Henrique do Amaral<sup>1</sup>, Marina Carvalho Paschoini<sup>1</sup>

<sup>1</sup>Universidade Federal Triângulo Mineiro – Uberaba (MG), Brasil.

**Introdução:** Leiomioma uterino é um tumor benigno do tecido miometrial acometendo mulheres em idade reprodutiva. Sua prevalência aumenta com a idade e tem pico de incidência aos 40 anos. O termo “leiomioma metastático” refere-se a um tumor de tecido conectivo denso e células musculares lisas miometriais localizado fora do útero. Pode metastatizar para diversos órgãos, sendo o pulmão seu principal foco. **Objetivo:** Reportar o caso de paciente, 33 anos, G3P1C1A1, com gestação de 11 semanas e 2 dias, associada a duas massas pélvicas e diagnóstico prévio de leiomiossarcoma pélvico há cinco anos, conduzido com exérese da lesão e seis sessões de quimioterapia adjuvante. **Materiais e Métodos:** Descrição de leiomioma metastático na gestação e revisão de caso na literatura. **Resultados e Conclusão:** Paciente submetida à ultrassonografia, que evidenciou massa em fundo de saco posterior, heterogênea, hipocóica, com limites imprecisos, ecogenicidade de partes moles e dimensões 6,7×2,4×4,0 cm, e massa em parede póstero-lateral esquerda do corpo uterino medindo 18,7×19,3 mm, com nódulos agrupados adjacentes a este medindo 72,2×35,7 mm. Massas diagnosticadas como nódulos ligamentares compatíveis com miomas, predominantes à esquerda e alteração focal do miométrio em parede posterior. Em razão do diagnóstico prévio de sarcoma tratado, foi submetida à ressonância nuclear magnética de tórax normal e de abdome, que demonstrou lesão expansiva, retroperitoneal, heterogênea, em compartimento inframesocólico, paraórtica, anterior ao ventre do músculo psoas esquerdo, em intimidade com polo inferior do rim

ipsilateral. Paciente optou por manter a gestação, acompanhada pelas equipes de Oncoginecologia e Medicina Fetal. Pré-natal sem complicações obstétricas, submetida à corticoterapia com 31 semanas e programada interrupção da gestação via alta com 33 semanas e 2 dias. Deu origem a recém-nascido único, vivo, com peso de 1515 g, Apgar 7/8, e que necessitava de intubação orotraqueal e acompanhamento em unidade de terapia intensiva neonatal. Cavidade abdominal revisada, evidenciando massa anexial esquerda de aproximadamente 20 cm em maior diâmetro, aderida ao ligamento largo, ovário e tuba uterina esquerdos, e massa em região paraórtica e pararenal esquerda com aproximadamente 10 cm em maior diâmetro, com íntima relação com o ureter. Ressecção cuidadosa das massas associada à salpingooforectomia à esquerda. Estudo histopatológico evidenciou leiomiomas com área de degeneração hidrópica e hialina, sem atipias nucleares, atividade mitótica ou necrose típica de leiomiossarcoma. A imuno-histoquímica confirmou o diagnóstico, com positividade do receptor de progesterona, levantando a possibilidade de associação entre a gestação e o crescimento da massa. O caso descrito foi de manejo difícil em virtude do desejo de gestar e do diagnóstico prévio de leiomiossarcoma. Sendo assim, é de importância científica em razão do pequeno número de casos de leiomioma metastático, ainda mais associado à metástase retroperitoneal e em gestante.

*Palavras-chave:* leiomioma; retroperitoneal; leiomiossarcoma; gestação.

### <https://doi.org/10.5327/JBG-0368-1416-2020130206> **Carcinoma neuroendócrino de grandes células do colo do útero: a propósito um caso**

João Alfredo Seixas<sup>1</sup>, Filomena Aste Silveira<sup>1</sup>, Luciana Amaral Lemos<sup>1</sup>, Maria Eduarda Amaral Faria<sup>1</sup>, Caroline Guida Babinski<sup>1</sup>, Raquel de Marco Rodrigues de Sousa<sup>1</sup>

<sup>1</sup>Centro Universitário de Valença – Valença (RJ), Brasil.

**Introdução:** As neoplasias neuroendócrinas (NENs) se originam da neuroectoderme embrionária e exibem perfil imuno-histoquímico consistente, com células glandulares endócrinas. Representam um grupo diverso de neoplasias raras que são mais comumente originadas no trato gastrointestinal, embora possam se originar em qualquer parte do corpo em razão da ampla distribuição do sistema neuroendócrino. O carcinoma neuroendócrino do colo do útero é responsável por aproximadamente 0,5 a 1% dos casos de câncer do colo do útero, dos quais cerca de 12,5% são de células grandes, sendo uma variante histológica agressiva desse tipo de câncer, com sobrevida de cinco anos em 34% dos casos. **Relato de Caso:** Paciente de 66 anos, com queixa de sangramento uterino anormal. No exame físico: massa exteriorizando por orifício externo de canal cervical, com laudo anatomopatológico indeterminado (leiomiossarcoma?) e posterior estudo imuno-histoquímico: cromogranina, sinaptofisina e CD56 positivos; conclusão: carcinoma neuroendócrino de grandes células. Paciente submetida a tratamento cirúrgico e quimioterapia posterior. No momento, em tratamento radioterápico paliativo em razão de recidiva local, com acometimento regional dos sistemas linfático, vascular e urinário. **Conclusão:** A origem das NENs cervicais não é clara, não havendo lesão precursora definida. Apesar de melhora no prognóstico com a evolução do seu sistema de classificação (OMS-2003), aliado a intervenção cirúrgica mais agressiva e terapia adjuvante, o carcinoma neuroendócrino de grandes células ainda constitui um subtipo mais agressivo, com um curso clínico rápido. A sobrevida e o prognóstico global das NENs cervicais são marcadamente piores, quando comparado ao carcinoma de células escamosas cervical ou adenocarcinoma de fase comparável. À medida que a compreensão molecular e genética das NENs aumenta, a criação de opções terapêuticas direcionadas para esses tumores, independentemente da localização dentro do corpo, torna-se mais uma realidade.

*Palavras-chave:* carcinoma neuroendócrino; neoplasias do colo do útero; colo do útero.

### <https://doi.org/10.5327/JBG-0368-1416-2020130207> **Sucesso na abordagem terapêutica do cisto da glândula de Bartholin com marsupialização: estudo de coorte retrospectivo**

Yara Lúcia Mendes Furtado de Melo<sup>1</sup>, Bruna Lacerda<sup>2</sup>, Amanda Damian<sup>2</sup>, Mariana Quintela Rodrigues Pereira<sup>2</sup>, Michelle Gomes Soares Toledo<sup>3</sup>, Gutemberg Leão de Almeida Filho<sup>1</sup>

<sup>1</sup>Universidade Federal do Rio de Janeiro – Rio de Janeiro (RJ), Brasil.

<sup>2</sup>Universidade Federal do Estado do Rio de Janeiro – Rio de Janeiro (RJ), Brasil.

<sup>3</sup>Hospital Universitário Graffée e Guinle – Rio de Janeiro (RJ), Brasil.

**Introdução:** As glândulas de Bartholin desempenham importante papel no sistema reprodutor feminino, ao produzir muco responsável pela lubrificação, especialmente durante o intercurso sexual. O cisto de Bartholin (CB) assintomático não exige intervenção. Por outro lado, o CB sintomático ou que altera consideravelmente a anatomia da vulva requer tratamento, e apesar da diversidade de terapias possíveis, é comum a recorrência aos tratamentos conservadores. **Objetivos:** Analisar o perfil das mulheres com CB e sua abordagem terapêutica pela marsupialização. **Métodos:** Estudo de coorte retrospectivo baseado na análise de prontuários de mulheres com diagnóstico de CB, atendidas no Ambulatório de Patologia Vulvar entre janeiro de 2000 e dezembro de 2016. Variáveis foram analisadas descritivamente por meio do software *Statistical Package for the Social Sciences* (SPSS), versão 23. **Resultados:** Duzentas e quarenta e quatro mulheres com CB foram atendidas, das quais 90,98% (222/244) tinham menos de 50 anos de idade; 78,69% (192/244) relataram CB ou abscessos (AB) prévios; e 41% (100/244) referiram, pelo menos, uma drenagem cirúrgica anterior. Entre essas, 160 mulheres foram submetidas à marsupialização e 140 foram analisadas pelo seguimento realizado no instituto. Recidiva ocorreu em 7,33% (11/150) dos casos. Não houve intercorrências intraoperatórias. A taxa de complicações pós-operatórias foi de 4,67% (7/150). Não houve qualquer intercorrência durante os procedimentos realizados, segundo os boletins operatórios. **Conclusões:** Observou-se sucesso na abordagem terapêutica na maioria dos procedimentos realizados no instituto. A doença foi mais prevalente em mulheres com menos de 50 anos e naquelas com história prévia de CB ou AB.

*Palavras-chave:* glândula de Bartholin; doenças da vulva; procedimentos cirúrgicos em ginecologia.

<https://doi.org/10.5327/JBG-0368-1416-2020130208>

### Tumor de Burschke-Lowenstein com recidiva em canal anal: um relato de caso

Maxuel Cassiano da Silva<sup>1</sup>, Mariana Quintela Rodrigues Pereira<sup>1</sup>, Amanda Damian<sup>1</sup>, João Alfredo Seixas<sup>2</sup>, Sandra Almeida<sup>1</sup>, Yara Lúcia Mendes Furtado de Melo<sup>1</sup>

<sup>1</sup>Universidade Federal do Rio de Janeiro – Rio de Janeiro (RJ), Brasil.

<sup>2</sup>Centro Universitário de Valença – Rio de Janeiro (RJ), Brasil.

**Introdução e Relato de Caso:** O tumor de *Burschke-Lowenstein* (TBL) é um condiloma gigante que acomete mais frequentemente a região anogenital e está associado à infecção pelos HPV (sigla em inglês para Papilomavírus Humano) 6 e 11. Apesar do baixo potencial oncogênico desses genótipos, o TBL possui comportamento agressivo, além de apresentar elevados índices de recorrência (56%), malignização para carcinoma escamoso (60%) e mortalidade (20%). Mulher, 70 anos, natural do Rio de Janeiro (RJ). Admitida em hospital público terciário no Rio de Janeiro em agosto de 2017 em razão de condiloma gigante em região genital. Ao exame, duas lesões volumosas, em vulva, acometendo os grandes lábios, e em região perianal e sulco interglúteo. Foi realizada ressecção da lesão vulvar em abril de 2018 com histopatológico confirmando diagnóstico de condiloma e lesão intraepitelial de alto grau com margens livres. Paciente recebeu alta com programação de nova abordagem da lesão perianal. Evoluiu com dor, sangramento e áreas de fistulas drenando secreção purulenta. Iniciada antibioticoterapia empírica com coleta de material para cultura e realizada ressecção da lesão (14,5×7,0×4,0 cm), cujo resultado histopatológico evidenciou condiloma acuminado associado à lesão de alto grau, com margens medial e lateral comprometidas. Evoluiu com deiscência e foi reabordada para rotação de retalho. Admitida em setembro de 2019 para nova biópsia de massa volumosa e exofítica recidivada em canal anal. O histopatológico mostrou-se com carcinoma de células escamosas. Tomografia computadorizada de abdome e pelve evidenciando acometimento de canal anal, sem linfonodomegalias e líquido livre na cavidade. Optado por quimioterapia,

foi iniciado tratamento em junho de 2020, sem resposta satisfatória. Paciente realizou internação recente em agosto de 2020 para estabilização clínica com proposta de reiniciar tratamento quimioterápico. **Objetivos:** Relatar um caso de TBL comprometendo vulva, região perianal e glútea, com recidiva em canal anal. **Métodos:** Estudo retrospectivo do tipo relato de caso no qual foi descrita a evolução de uma mulher apresentando tumor diagnosticado como TBL vulvar com recidiva em canal anal. Submetido ao Comitê de Ética em Pesquisa (CEP) via Plataforma Brasil e Termo de Consentimento Livre e Esclarecido (TCLE) assinado pela paciente. A elaboração do texto foi realizada a partir da utilização de dados contidos no prontuário. **Resultados e Conclusão:** Este relato ilustra um caso de TBL com longa evolução e recidiva com malignização para carcinoma de células escamosas de canal anal. Trata-se de uma enfermidade com elevada morbimortalidade na qual a abordagem cirúrgica da lesão é tratamento de eleição, posto que os índices de recidiva e transformação maligna são elevados.

*Palavras-chave:* tumor de buschke-lowenstein; condiloma acuminado; carcinoma; canal anal.

<https://doi.org/10.5327/JBG-0368-1416-2020130209>

### Tumor ovariano das células da granulosa tipo adulto: relato de caso

Priscilla Veiga Pereira da Silva<sup>1</sup>, Vera Lúcia Mota da Fonseca<sup>1</sup>, Roberto de Azevedo Antunes<sup>1</sup>, Afranio Coelho-Oliveira<sup>1</sup>

<sup>1</sup>Hospital Universitário Clementino Fraga Filho – Rio de Janeiro (RJ), Brasil.

**Introdução:** Os tumores de células da granulosa (TCG) são neoplasias ovarianas malignas raras, porém são as mais frequentes entre as neoplasias estromais do cordão sexual. São responsáveis por 3 a 5% de todas as neoplasias ovarianas. O TCG tipo adulto (TCGA) apresenta maior prevalência no climatério (média de 50 anos). Em razão do hiperestrogenismo causado pelo tumor, os sintomas variam de acordo com a faixa etária. O tratamento e o estadiamento são cirúrgicos. A imuno-histoquímica auxilia na elucidação diagnóstica. Em razão da grande probabilidade de recidiva, é necessário um seguimento a longo prazo. **Objetivo:** Relatar o caso de uma paciente com TCG acompanhada em hospital público do Rio de Janeiro. **Materiais e Métodos:** Análise de prontuário e revisão bibliográfica por meio do PubMed. **Resultado:** Mulher, 59 anos, portadora de HAS, DM tipo 2 e obesidade. Menopausa aos 48 anos, sem terapia de reposição hormonal, GX PIX. Sem histórico familiar de neoplasia. Deu entrada no ambulatório de Ginecologia apresentando sangramento pós-menopausa com duração de até 20 dias, iniciado há 3 anos, em uso de Depoprovera. Exame físico: abdômen globoso, com tumoração irregular, algo móvel, em hipogástrio. Exame especular: discreto sangramento oriundo do orifício externo do colo do útero. Ao toque: útero aumentado, de difícil delimitação e tumor de consistência endurecida ocupando todo o hipogástrio até 4 cm acima da cicatriz umbilical. Realizada curetagem uterina com histopatológico de restos deciduais com necrose. Vídeo-histeroscopia: endométrio hipertrófico de aspecto polipóide não compatível com medicações em uso. Biópsia endometrial: compatível com ciclo anovulatório. Ressonância magnética: volumosa lesão expansiva de contorno lobulado, sólido-cística em topografia anexial bilateral. CA 125: 915. Realizada histerectomia total abdominal, anexectomia bilateral e omentectomia. Visualizada grande quantidade de líquido ascítico e tumor volumoso, irregular, de aspecto maligno em região anexial esquerda. Congelamento peroperatório: TCG x Small Cell carcinoma. Histopatológico definitivo: TCGA, com lesão tumoral de 28 cm no maior eixo. Imuno-histoquímica: Ki-67 positivo de 20–30%, calretinina e inibina positivos. Conclusão: TCGA ovariano. CA 125: 20 no pós-operatório. Após avaliação no serviço de Oncologia, foi orientada a manter seguimento pela Ginecologia. **Conclusão:** O TCG é um tumor raro. A referida paciente apresentou quadro clássico, com hiperplasia endometrial e sangramento uterino anormal. A imuno-histoquímica foi indispensável para o diagnóstico. Em um hospital público no Rio de Janeiro, no período de 1º de janeiro de 2000 a 28 de novembro de 2018, foram encontrados 2 casos de TCG entre 337 pacientes submetidas à ooforectomia (0,6%). Após uma revisão bibliográfica que mostra a falta de consenso para o seguimento e tratamento de recidivas, é observada a importância de conduta individualizada. Ainda são necessários

estudos clínicos randomizados para elaboração de protocolos, o que é dificultado pelo pequeno número de pacientes portadoras dessa enfermidade.

*Palavras-chave:* neoplasias ovarianas; células da granulosa; pós-menopausa.

<https://doi.org/10.5327/JBG-0368-1416-2020130210>

## Apresentação clínica, técnicas diagnósticas e manejo terapêutico no tumor filóide

Aryane Ferraz Cardoso Pacheco<sup>1</sup>

<sup>1</sup>Universidade Iguazu – Itaperuna (RJ), Brasil.

**Introdução:** O tumor filóide da mama é uma neoplasia fibroepitelial rara, responsável por menos de 1% dos tumores de mama e incide geralmente em mulheres de 35 a 55 anos. Diferentes estudos o relacionam à rápida globalização, ao sedentarismo, às dietas inadequadas e ao consumo de tabaco e álcool. O tumor filóide pode ser classificado como benigno, limitrofe ou maligno, dependendo do grau de celularidade do estroma, atipia, contagem mitótica e a natureza das bordas do tumor. **Objetivos:** Relatar a apresentação clínica, as possíveis técnicas diagnósticas e o manejo terapêutico mais recente realizado em casos de tumor filóide e, assim, orientar a classe médica sobre a forma de abordar essa patologia. **Material e Métodos:** Revisão sistemática retrospectiva da literatura usando os principais bancos de dados *on-line*. Foram investigadas diferentes publicações sobre tumor filóide, com clínica, abordagem diagnóstica e manejo. **Resultados e Conclusão:** Os tumores filóides geralmente são indolores, manifestam-se como uma massa mamária lisa, móvel, com bordas bem definidas, de consistência firme. Seu crescimento é lento no início, mas acelera à medida que avança, e é rara a disseminação linfática. Seu diagnóstico pode ser por meio do exame clínico das mamas, quando a massa se torna perceptível ao exame físico. A abordagem inicial é feita por mamografia, mas não permite diferenciação de um fibroadenoma, por isso é feito o diagnóstico histopatológico por biópsia com agulha grossa. A alta celularidade estromal diferencia o tumor do fibroadenoma. O diagnóstico precoce favorece o estadiamento e o tratamento adequado com bom prognóstico. Atualmente, o manejo recomendado é o tratamento cirúrgico, realizando a ressecção do tumor com margens  $\geq 10$  mm, pois o tumor filóide não responde bem à terapia sistêmica. Recomenda-se um período de acompanhamento rigoroso, em razão do risco de recorrência.

*Palavras-chave:* tumor filóide; neoplasia de mama; neoplasias de tecido conjuntivo.

<https://doi.org/10.5327/JBG-0368-1416-2020130211>

## Prevalência dos diferentes tipos de fenótipo da Síndrome do Ovário Policístico e sua correlação com a resistência insulínica e Síndrome Metabólica

Julia Landeira-Zylberberg<sup>1</sup>, Mário Vicente Giordano<sup>1</sup>, Renata Morato Santos<sup>1</sup>, Luiz Augusto Giordano<sup>1</sup>, Sandra Maria Garcia de Almeida<sup>2</sup>, Mario Gáspare Giordano<sup>2</sup>

<sup>1</sup>Universidade Federal do Estado do Rio de Janeiro – Rio de Janeiro (RJ), Brasil.

<sup>2</sup>Hospital Universitário Graffée e Guinle – Rio de Janeiro (RJ), Brasil.

**Introdução:** A Síndrome do Ovário Policístico (SOP) é uma patologia complexa e heterogênea frequente nos ambulatórios de ginecologia endócrina, cuja fisiopatologia não está completamente esclarecida. Apresenta manifestações clínicas e laboratoriais diversas, e por esse motivo é subdividida em quatro fenótipos (A, B, C e D). A resistência insulínica (RI) e a hiperinsulinemia (HI) podem ser características da SOP, havendo correlação com a Síndrome Metabólica (SM) em alguns casos. Apesar da alta prevalência da SOP e da SM na população, poucos trabalhos abordam de forma específica cada fenótipo da SOP e há dúvidas quanto ao comportamento endócrino e metabólico da síndrome, ao longo dos anos. **Objetivos:** Determinar a prevalência de cada fenótipo em um serviço de Ginecologia Endócrina do Rio de Janeiro; determinar se um fenótipo tem maior prevalência de SM e RI; e analisar parâmetros hormonais entre os fenótipos. **Pacientes e Métodos:** Estudo retrospectivo, por meio da análise de prontuários, de atendimentos realizados entre janeiro de 2015 e março de 2020. Foram incluídas 80 mulheres com SOP diagnosticadas pelos critérios de Rotterdam (2003). Para o diagnóstico da RI, utilizou-se a relação glicose/insulina maior que 2,5 e/ou *Homeostases Model*

*Assessment-Insulin Resistance* (HOMA-IR) acima de 2,7. Para o diagnóstico da SM, utilizou-se o critério diagnóstico da *National Cholesterol Education Program's Adult Treatment Panel III* (NCEP/ATP III), que necessita de três critérios entre os cinco: glicemia de jejum  $>110$  mg/d; circunferência abdominal  $>88$  cm; triglicerídeos  $\geq 150$  mg/dL; lipoproteína de alta densidade (HDL)  $<50$  mg/dL; e pressão arterial (PA)  $\geq 130/85$  mmHg. A análise dos dados incluiu média e desvio padrão para variáveis contínuas e número/proporção para variáveis categóricas. A distribuição normal das variáveis contínuas foi analisada pelo teste de Kolmogorov-Smirnov. ANOVA (teste de Kruskal-Wallis) foi usado para comparar os quatro fenótipos. A análise estatística foi realizada no programa GraphPad InStat version 3.00 for Windows. O projeto foi aprovado pelo Comitê de Ética em Pesquisa (CEP) da Universidade do Estado do Rio de Janeiro (UERJ), sob o número CAAE: 05433518.9.0000.5258. **Resultados:** Não houve diferença entre os grupos no que concerne às diversas dosagens hormonais. O fenótipo D, como era de se esperar, apresentou os menores índices do Score de Ferriman e Gallwey, pois é o fenótipo em que não há hiperandrogenismo. Não houve diferença entre a idade da menarca, a média de idade e a circunferência abdominal entre os fenótipos. O fenótipo A foi o mais prevalente na amostra. A prevalência de RI e SM foi similar entre os fenótipos. **Conclusão:** O fenótipo A foi o mais prevalente. Não há diferença na prevalência entre RI e SM entre os fenótipos da SOP. Não houve diferença entre os parâmetros hormonais da SOP nos quatro fenótipos.

*Palavras-chave:* Síndrome do Ovário Policístico; resistência à insulina; Síndrome Metabólica.

<https://doi.org/10.5327/JBG-0368-1416-2020130212>

## Violência contra a mulher em tempos de pandemia pelo SARS-CoV-2 no estado de São Paulo

Flávia Vicentini Martins<sup>1</sup>, Amanda Marques Almeida<sup>1</sup>, Cleusa Cascaes Dias<sup>1</sup>

<sup>1</sup>Centro Universitário Barão de Mauá – Ribeirão Preto (SP), Brasil.

**Introdução:** A violência contra a mulher é um relevante problema de saúde pública global, tendo alto impacto sobre a saúde física e mental da vítima. No Brasil, entre os anos de 2009 e 2018, o número de notificações por “violência doméstica, sexual e outras” contra a mulher, no Sistema de Informação de Agravos de Notificação (Sinan), subiu mais de 9 vezes, passando de 26.563 para 252.668, aumentando gradativamente a cada ano nesse período. Com a pandemia pelo SARS-CoV-2, mulheres que vivem relacionamentos abusivos, ou as que estão em situação de risco para tal, encontram-se isoladas com o agressor em um ambiente de risco para perpetuação dos abusos, o que é preocupante pelo possível aumento nos índices de violência doméstica. **Objetivos:** Analisar os dados sobre violência contra a mulher disponíveis no banco de dados público do estado de São Paulo, a fim de comparar suas tendências no período de março a maio de 2019 em relação aos mesmos meses de 2020, de modo a elucidar se houve aumento nas denúncias no período de isolamento social recomendado para combater a pandemia de Covid-19 no estado. **Material e Métodos:** Trata-se de uma pesquisa quantitativa descritiva e analítica realizada na base de dados pública do estado de São Paulo, disponível no site da Secretaria de Segurança Pública do estado de São Paulo. Seu conteúdo foi assimilado e a amostra quantificada por meio de gráficos e tabelas de forma a permitir a análise de maneira mais clara e metódica. **Resultados e Conclusão:** Comparando-se os períodos de março a maio de 2019 aos mesmos meses de 2020, foi possível observar um aumento nas categorias de violência por outros crimes contra a dignidade sexual (aumento de 3,7%) e constrangimento ilegal (aumento de 172,7%). Por outro lado, houve categorias que demonstraram queda significativa de ocorrências, como ameaça (declínio de 22,7%), lesão corporal dolosa (declínio de 23,5%), calúnia, difamação e injúria (declínio de 37%), estupro consumado (declínio de 28%) e maus-tratos (declínio de 34,7%). Os casos de homicídio culposo permaneceram inalterados em relação ao mesmo período de 2019. Desse modo, da análise dos dados coletados e consolidados foi notória uma aparente diminuição nas notificações de violência contra a mulher no estado, indo contra o sendo comum e as denúncias veiculadas pelos meios de imprensa. Contudo, a subnotificação, a dificuldade de acesso aos transportes públicos e a falta de opções de acolhimento a mulheres em situação de violência são pontos a serem levantados,



especialmente no contexto de pandemia. Assim, são necessários novos estudos para uma investigação mais aprofundada acerca do tema.

*Palavras-chave: pandemia; COVID-19; violência contra a mulher.*

<https://doi.org/10.5327/JBG-0368-1416-2020130213>  
**Perfil das mulheres encaminhadas da atenção primária em saúde — patologia benigna — ao serviço de Mastologia de hospital terciário**

Julia Dias do Prado<sup>1</sup>, Mário Vicente Giordano<sup>1</sup>, Michelle Gomes Soares Toledo<sup>1</sup>, Luiz Fernando Pinho do Amaral<sup>1</sup>, Sandra Maria Garcia de Almeida<sup>1</sup>, Cristiano Rodrigues de Luna<sup>1</sup>

<sup>1</sup>Universidade Federal do Estado do Rio de Janeiro – Rio de Janeiro (RJ), Brasil.

**Introdução:** No Sistema Único de Saúde (SUS) brasileiro, desde 2012, os encaminhamentos para a rede municipal ambulatorial são realizados por meio do Sistema Nacional de Regulação (SISREG). O sistema funciona *on-line* e, diariamente, médicos da estratégia de saúde da família da Atenção Primária solicitam consultas e exames que, após aprovados, são agendados pelas unidades que disponibilizam o serviço. O objetivo do SISREG é otimizar recursos e melhorar o fluxo dos atendimentos. Os atendimentos são classificados de acordo com critérios de prioridade contendo prazo de agendamento de 30 a 180 dias. O ambulatório de Mastologia do Hospital Terciário oferece ao SISREG quatro vagas por semana para consulta em patologia benigna mamária. **Objetivo:** Avaliar o perfil das mulheres encaminhadas, via SISREG, ao serviço de Mastologia de um hospital terciário e seu papel no contexto do SUS. **Método:** Estudo retrospectivo com análise dos prontuários de mulheres encaminhadas por meio do SISREG ao ambulatório de Mastologia de hospital terciário, no período de janeiro a dezembro de 2019. Os dados foram expressos em números absolutos e porcentagem. **Resultados:** Foram encaminhadas 97 mulheres, mas apenas 90 compareceram à consulta. Seis mulheres (7%) não tinham indicação de acompanhamento especializado; 43 (48%) já possuíam biópsia prévia; em 13 casos (15%) foi indicado biópsia; em 27 (30%) houve indicação cirúrgica; e o diagnóstico suspeito ou confirmado de câncer de mama ocorreu em 17 mulheres (19%). O tempo médio entre a data de solicitação (SISREG) e o dia da consulta (hospital terciário) foi de 67 dias, grande parte dele gasto entre a data da aprovação na unidade de solicitação até a marcação no hospital. O tempo da prioridade foi respeitado em 75% das vezes. Quarenta por cento das vagas ofertadas não foram preenchidas. Entre as mulheres com registro de história familiar, 18 (20%) possuíam indicação de estudo genético para pesquisa de câncer de mama hereditário. Cinquenta e quatro mulheres (60%) apresentavam índice de massa corpórea (IMC) acima de 25 kg/m<sup>2</sup> (sobrepeso e obesidade). Somente 2 mulheres (2,2%) referiram ingerir regularmente bebida alcoólica e 30 (33,3%) tinham história de tabagismo. A atividade física regular fazia parte da rotina de 23 mulheres (25,5%). **Conclusão:** A maior parte da população atendida está acima do peso, é sedentária e uma parcela significativa possui história familiar positiva para câncer de mama. Além disso, a oferta em consulta de patologia benigna mamária parece excessiva, dado o grande número de vagas não preenchidas.

*Palavras-chave: atenção primária à saúde; doenças mamárias; perfil epidemiológico.*

<https://doi.org/10.5327/JBG-0368-1416-2020130214>  
**Efeito da nuliparidade na inserção, reações adversas e taxas de continuidade dos dispositivos intrauterinos**

Juliana de Oliveira<sup>1</sup>, Mário Vicente Giordano<sup>1</sup>, Lissa Alessandra<sup>1</sup>, Mariana Rodrigues Machado<sup>1</sup>, Rayanna Trindade Fontes<sup>1</sup>, Tiago Vieira<sup>1</sup>

<sup>1</sup>Universidade Estácio de Sá – Rio de Janeiro (RJ), Brasil.

**Introdução:** Os dispositivos intrauterinos (DIU) são excelentes métodos contraceptivos, denominados LARCs (*Long-Action Reversible Contraception*). O DIU de cobre é um método contraceptivo muito utilizado, com alta eficácia (índice de Pearl de 0,2–0,4), e tem excelente custo-benefício, podendo ser obtido e inserido na rede pública de saúde. Há alguns profissionais de saúde

e pessoas leigas que advogam se a nuliparidade é um fator impeditivo para o uso do DIU, por haver maior dificuldade na inserção e maior taxa de expulsão da cavidade endometrial. **Objetivos:** Avaliar se a nuliparidade está associada ao maior desconforto na inserção e à taxa de sucesso quando realizada ambulatorialmente. Além disso, o estudo visou analisar a taxa de satisfação e continuidade do uso dos DIU entre mulheres com e sem filhos. **Pacientes e Métodos:** Estudo descritivo por meio da aplicação de formulário *on-line* (Google Forms<sup>®</sup>), não validado e desenvolvido pelos pesquisadores. O formulário foi distribuído em grupos específicos das redes sociais e do WhatsApp<sup>®</sup>, estando disponível para respostas entre os meses de abril e maio de 2020. Só participaram do estudo mulheres que afirmaram ter mais de 18 anos e que usam ou já utilizaram DIU de cobre. Para a análise do desconforto durante a inserção foi utilizada a escala visual analógica (EVA). Os dados foram inseridos no programa Microsoft Office Excel 2016<sup>®</sup>. Para identificar a homogeneidade da amostra, foram utilizados o programa GraphPad InStat v. 3.0 para Windows 10, GraphPad Software, San Diego California USA, e o teste de Kolmogorov-Smirnov; para variáveis categóricas, foi utilizado o teste  $\chi^2$  ou de Fisher; e para variáveis contínuas, o teste de Mann-Whitney ou Kruskal-Wallis. Para significância estatística dos resultados, foi adotado  $p < 0,05$ . **Resultados:** Participaram da pesquisa 3.066 mulheres, sendo 1.844 nuligestas e 1.222 com filhos. As nuligestas apresentaram maior desconforto na inserção do DIU (EVA 7 nuligestas *versus* EVA 5 mulheres com filhos;  $p < 0,0001$ ), mas não houve diferença nas taxas de sucesso de inserção desse método contraceptivo no consultório (97,3% nuligestas *versus* 97,8% mulheres com filhos,  $p = 0,53$ ). A síncope vasovagal não diferiu entre os grupos. As taxas de continuidade e as principais reações adversas foram poucas e não diferiram entre os grupos ( $p > 0,05$ ). **Conclusões:** A nuliparidade está associada ao maior desconforto durante a inserção do DIU, mas as taxas de sucesso da inserção ambulatorial são iguais entre nuligestas e mulheres com filhos. As taxas de continuidade e reações adversas são similares entre os grupos estudados. A nuliparidade não é fator impeditivo para uso do DIU.

*Palavras-chave: dispositivos intrauterinos; efeitos colaterais; pacientes desistentes do tratamento.*

<https://doi.org/10.5327/JBG-0368-1416-2020130215>  
**Dispositivos intrauterinos: taxas de satisfação, continuidade e motivos que levam à interrupção do uso**

Ailton Júnior<sup>1</sup>, Mário Vicente Giordano<sup>1</sup>, Amanda Cavalcante<sup>1</sup>, Andressa Cavallero<sup>1</sup>, Edwin Mendoza<sup>1</sup>, Gustavo Bello<sup>1</sup>

<sup>1</sup>Universidade Estácio de Sá – Rio de Janeiro (RJ), Brasil.

**Introdução:** Há dois tipos de dispositivos intrauterinos disponíveis no Brasil: com cobre (DIU T Cobre ou Multiload) e com levonorgestrel (Mirena<sup>®</sup> ou Kyleena<sup>®</sup>). Apesar da possibilidade do longo tempo de uso, não depender da mulher para ter efeito contraceptivo e ter poucas contra-indicações, deve-se levar em consideração se as usuárias desses dispositivos estão satisfeitas com o método. **Objetivos:** Analisar a taxa de satisfação e continuidade do uso dos dispositivos intrauterinos de cobre e com levonorgestrel; identificar os principais efeitos adversos dos dispositivos intrauterinos responsáveis pela desistência do método contraceptivo. **Pacientes e Métodos:** Estudo descritivo por meio da aplicação de formulário *on-line* (Google Forms<sup>®</sup>), não validado e desenvolvido pelos pesquisadores. O formulário foi distribuído em grupos específicos das redes sociais e do WhatsApp<sup>®</sup>, estando disponível para respostas entre abril e maio de 2020. Só participaram do estudo mulheres acima dos 18 anos e que usam ou já utilizaram dispositivos intrauterinos. Os dados foram inseridos no programa Microsoft Office Excel 2016<sup>®</sup>. Para identificar a homogeneidade da amostra, foram utilizados o programa GraphPad InStat v. 3.0 para Windows 10, GraphPad Software, San Diego California USA, e o teste de Kolmogorov-Smirnov; para variáveis categóricas, foi utilizado o teste  $\chi^2$  ou de Fisher; e para variáveis contínuas, o teste de Mann-Whitney ou Kruskal-Wallis. Para significância estatística dos resultados, foi adotado  $p < 0,05$ . **Resultados:** Participaram da pesquisa 3.025 mulheres. A mediana da idade foi de 26 (DIU cobre) e 27 (Sistema Intrauterino Liberador de Levonogestrel — SIU-LNG) anos. A maior parte da amostra é da raça branca e tem o ensino superior completo ou incompleto. As usuárias (ou ex-usuárias) dos dispositivos intrauterinos estão (estiveram) muito satisfeitas com o

método, havendo resposta positiva quanto à satisfação (escala de Likert 4 e 5, em que os resultados são bons ou muito bons) em 84,4% das usuárias de DIU cobre e 71,9% das usuárias do SIU-LNG. Em relação à continuidade e ao motivo da desistência do método, 2.672 mulheres responderam ao questionário (1.862 usuárias de cobre e 810 do levonorgestrel). As taxas de continuidade foram de 90,8% no cobre e 83% no SIU-LNG. No DIU de cobre, o posicionamento incorreto na cavidade endometrial (9,2%) foi o motivo mais prevalente, enquanto no SIU-LNG foram o corrimento vaginal e o aumento do peso corporal (ambos em 2,8% dos casos). **Conclusões:** As taxas de satisfação e continuidade dos dispositivos intrauterinos são elevadas. O principal motivo que levou à descontinuidade do DIU de cobre foi o posicionamento incorreto na cavidade endometrial, e do SIU-LNG foram o aumento do conteúdo vaginal e do peso corporal.

*Palavras-chave:* dispositivos intrauterinos; satisfação do paciente; efeitos colaterais e reações adversas relacionados.

<https://doi.org/10.5327/JBG-0368-1416-2020130216>  
**Comparação entre as técnicas cirúrgicas abdominal, vaginal, laparoscópica e robótica de histerectomia e a relação com lesões no trato geniturinário**

Emanuelle Fick Bohm<sup>1</sup>, Julia Dellazana Rocha Aldrighi<sup>1</sup>, Ernesto de Paula Guedes Neto<sup>2</sup>

<sup>1</sup>Universidade Católica de Pelotas – Pelotas (RS), Brasil.

<sup>2</sup>Hospital Moinhos de Vento – Porto Alegre (RS), Brasil.

**Introdução:** A histerectomia é o tratamento de escolha para certas condições ginecológicas, e a maior parte é realizada por causas benignas, sendo apenas 15% por um diagnóstico pré-operatório maligno. Há quatro vias de abordagem: abdominal, vaginal, laparoscópica e robótica. Além disso, pode ser dividida em total, subtotal e radical, com ou sem ooforectomia e salpingectomia. **Objetivo:** O presente artigo teve como objetivo elucidar as técnicas cirúrgicas de histerectomia e sua relação com lesões no trato geniturinário, a fim de analisar os riscos de complicações e lesões a órgãos adjacentes. **Material e Métodos:** A pesquisa foi realizada na base de dados do PubMed com estudos publicados nos últimos dez anos (2010–2020), sendo utilizados os MESH terms “hysterectomy” AND “urinary tract injuries”. Artigos relacionados e bibliografias relevantes também foram consultados, tais como Society of Obstetrician and Gynaecologists of Canada (SOGC), American Journal of Obstetrics and Gynaecology (AJOG), Internacional Journal of Women’s Health, Korean Journal of Urology e Journal of Minimally Invasive Gynaecology. Os artigos selecionados foram estudos meta-analíticos, ensaios clínicos e revisões na língua inglesa. **Resultados e Conclusão:** Treze estudos foram incluídos na pesquisa, visando analisar as complicações de acordo com a via e o tipo de histerectomia. A realização de histerectomia vaginal (HV) por causas benignas demonstrou três vezes mais lesões no trato urinário. Contudo, HV e histerectomia abdominal (HA) demonstraram menor risco com relação a lesões na bexiga. Na histerectomia laparoscópica (HL), os riscos de lesões no trato urinário aumentam com cirurgia prévia e adesivo intra-abdominal ou retroperitoneal, e apesar de não ter uma diferença significativa de lesões vesicais intraoperatórias, a maioria dos estudos revelou maior dano após HL (até 95% das lesões de bexiga), comparado à HA. Quanto à histerectomia robótica (HR), não houve evidências conclusivas de sua superioridade à HL para lesões no trato urinário em pacientes com condições benignas e complexidade cirúrgica moderada. Contudo, pacientes com carcinoma endometrial, obesidade e/ou condições benignas de alta complexidade podem se beneficiar da HR. Em relação aos locais de lesão, há maior incidência de lesões de bexiga segundo os estudos analisados, mas deve-se levar em consideração que as taxas de lesões vesicais possam ser subestimadas. As lesões de bexiga ocorrem com mais frequência na dissecação no plano pré-vesical durante a HA ou HL ou durante a colpotomia anterior no momento da HV. Já as lesões ureterais compreendem 0,3%, e os locais mais comuns são ao longo da parede pélvica lateral à artéria uterina, a área da junção ureterovesical e a base do ligamento infundibulopélvico. Porém, é difícil estimar as taxas de lesão ao ureter com precisão, uma vez que grande parte das vezes a lesão é identificada no pós-cirúrgico.

*Palavras-chave:* histerectomia; trato urinário; lesões acidentais.

<https://doi.org/10.5327/JBG-0368-1416-2020130217>  
**Resposta patológica completa após quimioterapia neoadjuvante em pacientes com câncer de mama: análise de 83 casos tratados no serviço público federal**

Maria Gabriela Ferreira da Silva<sup>1</sup>, Flávia Maria de Souza Climaco<sup>1</sup>, Flávia Pinto Cardozo<sup>1</sup>, Isabella Cristina Santos Soares<sup>1</sup>, Cristina Milene Barbosa Maynard Aragão<sup>1</sup>, Aguinaldo Ferreira Leite Filho<sup>1</sup>  
<sup>1</sup>Hospital Federal de Ipanema – Rio de Janeiro (RJ), Brasil.

**Introdução:** A quimioterapia neoadjuvante é aquela realizada antes do tratamento cirúrgico e tem como finalidade tornar operável um tumor localmente avançado, proporcionar tratamento conservador a pacientes inicialmente candidatas à mastectomia, demonstrar a sensibilidade *in vivo* e avaliar a resposta patológica ao tratamento instituído. A resposta patológica é considerada fator prognóstico e diversos estudos demonstram correlação entre os fatores biológicos do tumor e a taxa de resposta. Pacientes que apresentam resposta patológica completa (RPC) têm maior sobrevida em comparação àquelas com doença residual na mama ou na axila. **Objetivo:** O objetivo principal foi avaliar a RPC em pacientes com câncer de mama submetidas à quimioterapia neoadjuvante. Como objetivos secundários, identificamos as variáveis clínico-patológicas relacionadas à RPC e correlacionamos a resposta patológica na mama com a resposta axilar pós-quimioterapia. **Material e Métodos:** Neste estudo, foram revisados 444 prontuários de pacientes atendidas no setor de Mastologia, entre janeiro de 2016 e julho de 2019. Oitenta e três pacientes com diagnóstico de carcinoma invasivo foram selecionadas, sendo excluídos 361 casos, conforme os critérios de exclusão (doença benigna, hormonioterapia e radioterapia neoadjuvantes, trastuzumabe associado à quimioterapia, cirurgia *upfront* e pacientes que não receberam tratamento cirúrgico após a quimioterapia). As variáveis analisadas foram: idade, tamanho do tumor, acometimento axilar, tipo e grau histológico, subtipo molecular e RPC. **Resultados e Conclusão:** A maioria das pacientes tinha mais de 50 anos (62%) e tumores maiores que 5 cm (75%). Cinquenta pacientes (60%) apresentavam acometimento axilar inicial. Das 83 pacientes, 64 (77%) não obtiveram resposta patológica na mama e na axila. Duas mulheres (3%) apresentaram resposta somente na mama. A RPC foi observada em 17 pacientes (20%), e quase metade destas tinha menos de 50 anos (47%). Os tumores moderadamente diferenciados (grau 2) e indiferenciados (grau 3) somavam 96% dos casos e tiveram maior taxa de RPC que os tumores grau 1 (não obtida em nenhuma paciente). Nos subtipos HER2 positivos, a RPC ocorreu em 36% dos casos e nos triplos negativos em 22%, sendo maior que nos subtipos luminais A e B (15 e 17%, respectivamente). O grau histológico e os subtipos moleculares apresentaram correlação com RPC à quimioterapia neoadjuvante. Tumores mais indiferenciados e os subtipos moleculares triplo negativo e HER 2 positivo apresentaram maior taxa de RPC. Apesar da pequena casuística, os resultados deste estudo foram semelhantes aos da literatura médica sobre RPC pós-quimioterapia neoadjuvante. Um maior número de casos se faz necessário para corroborar os dados obtidos, assim como um tempo de seguimento maior para demonstrar a relação entre RPC e sobrevida.

*Palavras-chave:* neoplasias da mama; terapia neoadjuvante; quimioterapia.

<https://doi.org/10.5327/JBG-0368-1416-2020130218>  
**Riscos associados ao morcelamento uterino: revisão integrativa**

Mariani Laurentino Jesuino<sup>1</sup>, Mariana Dornelles Frassetto<sup>1</sup>, Maurício Moretto Salvaro<sup>2</sup>, Luísa Rosler Grings<sup>1</sup>, Samuel Dutra Ferreira<sup>1</sup>, Paulo Ferreira Júnior<sup>1</sup>

<sup>1</sup>Universidade do Extremo Sul Catarinense – Criciúma (SC), Brasil.

<sup>2</sup>Universidade de Santa Cruz do Sul – Santa Cruz do Sul (RS), Brasil.

**Introdução:** Pode-se definir o morcelamento como o procedimento cirúrgico que resulta na fragmentação de espécime cirúrgico em partes menores, por meio do uso do morcelador eletromecânico. A fim de evitar a laparotomia, esse método é, muitas vezes, indispensável para a realização de cirurgias minimamente invasivas, por via laparoscópica ou vaginal. Entre suas indicações, destaca-se o tratamento de sarcomas, leiomiomas ou miomas uterinos sintomáticos. **Objetivo:** Analisar se os riscos associados ao morcelamento uterino podem ser evitados. **Material e Métodos:** Trata-se de revisão integrativa em

que, para seleção dos artigos, foi utilizada a base de dados PubMed. Os descritores “morcellation”, “uterine sarcoma” e “risks” foram utilizados na estratégia de busca. Apenas artigos publicados em inglês entre 2018 e 2020 foram incluídos. Artigos que não se adequavam ao objetivo proposto foram excluídos. Por fim, selecionou-se seis artigos para serem analisados. **Resultados e Conclusão:** Entre os artigos incluídos na revisão integrativa, todos são de autoria de médicos e foram desenvolvidos em instituições hospitalares. Quanto ao local de realização dos estudos, dois (33,32%) eram do Estados Unidos, um (16,67%) da China, um (16,67%) da Itália, um (16,67%) da Alemanha e um (16,67%) do Canadá. Em relação ao delineamento de pesquisa dos artigos, evidenciou-se na amostra: um estudo de base populacional, dois estudos de coorte retrospectivo e três revisões de literatura. Analisou-se que o principal fator de risco intrínseco à prática do morcelamento corresponde à possibilidade de dispersão de células malignas na cavidade peritoneal, fato que, se efetivado, resultaria no agravamento do prognóstico do paciente. Qualquer fragmento de sangue ou tecido na cavidade abdominal, bem como o contato de qualquer tecido ressecado com o peritônio, pode potencialmente espalhar as células cancerosas. Além disso, quando a morcelação é realizada em outras patologias, como leiomiomas, há maior chance de, durante o procedimento, evidenciarem-se os denominados cânceres ocultos, por exemplo, o sarcoma. A chance de ocultismo é maior em pacientes entre 50 e 60 anos. Mediante a análise construída por meio dos estudos categoricamente selecionados em prol do objetivo proposto, conclui-se que o morcelamento como procedimento cirúrgico, mesmo que, muitas vezes, indispensável para a realização de cirurgias minimamente invasivas, por via laparoscópica ou vaginal, elenca riscos significativos ao agravamento do prognóstico do paciente ao ser empregado pela possibilidade de dispersão de células malignas na cavidade peritoneal. Logo, seu emprego deve ser embasado em uma análise criteriosa levando-se em consideração a relação custo-benefício enquanto as individualidades de cada paciente.

*Palavras-chave:* morcelação; sarcoma; mioma.

<https://doi.org/10.5327/JBG-0368-1416-2020130219>  
**Análise epidemiológica de óbitos por câncer de mama no estado do Rio de Janeiro**

Mariana Dornelles Frassetto<sup>1</sup>, Mariani Laurentino Jesuino<sup>1</sup>, Maurício Moretto Salvaro<sup>2</sup>, Luísa Rosler Grings<sup>1</sup>, Samuel Dutra Ferreira<sup>1</sup>, Paulo Ferreira Júnior<sup>1</sup>

<sup>1</sup>Universidade do Extremo Sul Catarinense – Criciúma (SC), Brasil.

<sup>2</sup>Universidade de Santa Cruz do Sul – Santa Cruz do Sul (RS), Brasil.

**Introdução:** Atualmente, o câncer de mama é a neoplasia maligna que mais acomete mulheres no Brasil, com exceção do câncer de pele não melanoma. Segundo o Instituto Nacional de Câncer (INCA), a taxa de mortalidade no Brasil é de 13,68 óbitos/100 mil mulheres, e no Sudeste, 14,56 óbitos/100 mil mulheres. Trata-se de um problema de saúde pública, uma vez que a mortalidade por câncer de mama está associada ao diagnóstico precoce e ao acesso ao tratamento adequado. **Objetivo:** Analisar o perfil epidemiológico dos óbitos por câncer de mama do estado do Rio de Janeiro entre 2010 e 2018. **Material e Métodos:** Trata-se de um estudo descritivo, transversal e retrospectivo no qual foi realizado um levantamento no Sistema de Informações sobre Mortalidade (SIM). A população-alvo foi pessoas do sexo feminino que falecerem em decorrência do câncer de mama entre os anos de 2010 e 2018. As variáveis utilizadas foram: idade, raça, escolaridade e taxa de mortalidade. **Resultados e Conclusão:** Entre 2010 e 2018, foram notificados 3.780 casos na população estudada, apresentando taxa de mortalidade de 5,55 óbitos/100 mil mulheres no período estudado. A distribuição dos pacientes de acordo com a faixa etária foi: 0,08% (3) tinham entre 15 e 19 anos; 3,31% (125), entre 20 e 29 anos; 26,88% (1.016), entre 30 e 39 anos; e 69,73% (2.636), entre 40 e 49 anos. Em relação à escolaridade, 1,35% dos pacientes (51) possuíam nenhuma, 13,68% (517), de 1 a 3 anos; 23,12% (874), de 4 a 7 anos; 34,18% (1.292), de 8 a 11 anos; 17,33% (655), 12 ou mais anos; e 10,34% (391) foram ignorados. Dos casos notificados, 52,06% (1.968) se declaravam brancos; 16,51% (624), pretos; 0,18% (7), amarelos; 29,79% (1.126), pardos; e 1,46% (55) foram ignorados. Por conseguinte, constata-se predomínio de óbitos por câncer de mama na faixa etária de 40 a 49 anos (69,73%) e na raça branca (52,06%), condizente com os dados da literatura, visto que a incidência e a mortalidade por

neoplasia de mama são crescentes a partir dos 40 anos. Apesar de o conhecimento a respeito desse câncer e seus fatores de risco aumentar quanto maior o grau de escolaridade, os óbitos ocorreram principalmente na população com 8 a 11 anos de escolaridade (34,18%). Ademais, quando comparado ao Brasil e à Região Sudeste, a taxa de mortalidade do estado do Rio de Janeiro é significativamente menor. Contudo, o câncer de mama ainda é uma importante causa de óbito no país, evidenciando a necessidade da redução dos riscos e o diagnóstico precoce como meios para reduzir a mortalidade.

*Palavras-chave:* neoplasia maligna da mama; epidemiologia; mortalidade.

<https://doi.org/10.5327/JBG-0368-1416-2020130220>  
**Óbitos de mulheres em idade fértil no Brasil e suas principais causas entre 2014 e 2018**

Natália Federle<sup>1</sup>, Fábio Lima Baggio<sup>1</sup>

<sup>1</sup>Unicesumar – Maringá (PR), Brasil.

**Introdução:** No Brasil, é definida como mulher em idade fértil ou reprodutiva aquela com idade entre 10 e 49 anos. Em relação à saúde dessa população, existem semelhanças nas doenças que a acometem em todo o mundo, entretanto existem particularidades na perspectiva de vida dependendo do grau de desenvolvimento do país. As mulheres que vivem em países desenvolvidos têm maior acesso à saúde e, conseqüentemente, expectativa de vida maior. Já as residentes de países em desenvolvimento têm acesso mais precário à saúde e, conseqüentemente, expectativa de vida reduzida. O Brasil se enquadra como um país em desenvolvimento e, assim, necessita de melhorias nas condições de saúde da população feminina. A importância de cuidar da saúde das mulheres e evitar a mortalidade se deve à própria valorização da vida humana, além da relevância do papel feminino em diversas esferas, como economia e família. Desde 1995, o Ministério da Saúde inclui, na Declaração de Óbito, campos referentes a óbitos de mulheres em idade fértil, que auxiliam na construção de dados epidemiológicos concretos sobre esse tema. **Objetivo:** O presente trabalho objetivou analisar as taxas de mortalidade de mulheres em idade fértil em cada região do Brasil no período de 2014 a 2018, além de averiguar as principais causas dos óbitos. **Material e Métodos:** Estudo descritivo que tem como metodologia um corte transversal referente ao período de janeiro de 2014 a dezembro de 2018. Os dados coletados foram retirados do Sistema de Informações sobre Mortalidade do Sistema Único de Saúde (SIM-SUS). Foram usados como descritores específicos de busca: óbitos de mulheres em idade fértil; período: 2014–2018. **Resultados e Conclusão:** No período em questão, foram registrados 326.249 óbitos de mulheres em idade fértil. Entre as causas, as neoplasias (tumores) foram as principais responsáveis por mortes em todos os anos analisados, totalizando 79.038 casos. A segunda e a terceira maiores causas de morte em mulheres em idade fértil foram, respectivamente, causas externas de morbidade e mortalidade e as doenças do aparelho circulatório. A causa que apresentou maior redução percentual de mortes ao longo dos anos corresponde ao grupo de doenças infecciosas e parasitárias, com diminuição de 16,4%. Em relação às regiões brasileiras, a com o maior número de óbitos foi a Região Sudeste, com 136.916 óbitos, seguida pela Região Nordeste, com 91.514. É importante investigar as causas de óbito e as regiões com maior mortalidade no país, para que as estratégias de saúde sejam direcionadas para o cuidado de doenças mais recorrentes nessa população, visando reduzir a mortalidade. Desse modo, como as neoplasias foram as maiores causadoras de óbitos, é necessário implementar medidas voltadas à profilaxia, ao rastreamento e ao tratamento de tumores. Além disso, constata-se que as regiões Sudeste e Nordeste, que apresentam maior número de óbitos, necessitam ainda mais de melhorias nos programas de saúde pública.

*Palavras-chave:* morte; mulheres; epidemiologia.

<https://doi.org/10.5327/JBG-0368-1416-2020130221>  
**Manejo de massa anexial gigante durante a gestação**  
 Isabella Soares da Costa dos Santos<sup>1</sup>, Caroline Mahlmann<sup>1</sup>, Bruno Kozłowski<sup>1</sup>, Lara de Siqueira Rodrigues<sup>1</sup>, Leandro Teixeira Abreu<sup>1</sup>, André Luiz Clemente Beralto<sup>1</sup>

<sup>1</sup>Hospital da Mulher Heloneida Studart – Rio de Janeiro (RJ), Brasil.

**Introdução:** No passado, a detecção acidental de um tumor anexial na gravidez era uma raridade, ocorrendo mais frequentemente durante uma

cesariana. Esse diagnóstico se tornou mais comum em razão do uso generalizado de ultrassonografia no início da gravidez. **Objetivos:** Relatar o caso de uma paciente e discutir sobre a conduta adotada. **Material e métodos:** Este trabalho se baseou em coleta de dados nos prontuários de uma paciente com tumor anexial de grande volume, associada à análise da literatura. **Resultado:** R.F.F., 27 anos, GIII/PII (2PN), encaminhada, no dia 25 de novembro de 2019, do pré-natal em Unidade Básica para o alto risco, com 19 semanas e 4 dias, em razão de massa volumosa cística, com septações e áreas heterogêneas, até região epigástrica, 222×141×190 mm (24 de outubro de 2019). Ao todo, foram 11 consultas. Houve avaliação da equipe da Ginecologia, que recomendou acompanhamento da massa anexial com programação eletiva posterior, pois os marcadores tumorais estavam normais. Durante o acompanhamento ultrassonográfico: dia 18 de outubro, a massa ocupava toda a cavidade pélvica e abdominal, medindo 247×234×179 mm; dia 16 de dezembro, média 205×149×158 mm; e dia 24 de janeiro de 2020, 225×186×139 mm. A paciente se manteve assintomática, apesar do aumento do volume abdominal. Os marcadores tumorais foram medidos dia 18 de novembro de 2019, com CA 124 32,8; CAE 1,24 e Alfa Fetoproteína 41. No dia 02 de abril de 2020, foi encaminhada para cesariana associada a uma anexectomia esquerda, com 38 semanas, em razão da possibilidade de macrosomia fetal (4085 g em ultrassonografia do dia anterior). No inventário da cavidade: útero gravídico desviado para a direita, tumoração anexial esquerda em situação posterior com aproximadamente 40 cm e 6,586 kg, conteúdo predominantemente cístico, aspecto lobulado e vascularizada. Líquido amarelo citrino ascítico colhido para histologia. A tumoração teve como laudo histopatológico um teratoma maduro cístico com congestão vascular tubária. Paciente não compareceu à consulta de retorno. **Conclusões:** O manejo clínico deste caso foi desafiador, pois há divergências na literatura sobre a abordagem. A conduta expectante é segura nos casos de cistos simples e sem sinais de malignidade. Porém, tumores mais complexos devem ter seus riscos e benefícios avaliados. Por exemplo, os tumores com sinais radiológicos de malignidade devem ser removidos cirurgicamente para caracterização histológica.

*Palavras-chave:* complicações na gravidez; gravidez; teratoma.

<https://doi.org/10.5327/JBG-0368-1416-2020130222>

### Hidradenite supurativa: uma revisão da literatura

Ana Clara Machado Pinheiro Lima<sup>1</sup>, Victoria Relvas Fernandes Vianna<sup>1</sup>, Vera Lúcia Mota da Fonseca<sup>1</sup>, Roberto de Azevedo Antunes<sup>1</sup>, Afranio Coelho-Oliveira<sup>1</sup>

<sup>1</sup>Universidade Federal do Rio de Janeiro – Rio de Janeiro (RJ), Brasil.

**Introdução:** A hidradenite supurativa (HS) é uma doença folicular inflamatória crônica causada pela oclusão e ruptura de unidades foliculares, com acometimento secundário de glândulas apócrinas, principalmente nas regiões axilar, inframamária, inguinal e anogenital. Afeta 1 a 4% da população, com maior incidência em mulheres (3:1). A obesidade e o tabagismo são importantes agravos à doença. **Objetivo:** Divulgar conhecimento científico sobre a HS, a fim de expor e elucidar os desafios diagnósticos e, principalmente, de seu manejo. **Material e Métodos:** Realizada revisão da literatura científica disponível nas principais bases de dados, incluindo análise do mais recente editorial publicado sobre HS pela The International Society for the Study of Vulvovaginal Disease (ISSVD). **Resultados e Conclusão:** Geneticamente, há fraqueza de parede folicular, com facilidade em sua ruptura. De acordo com a severidade, é classificada em Estágio I de Hurley — formação de abscesso, único ou múltiplo, sem fistulização ou cicatriz, geralmente de resolução espontânea; Estágio II — lesões coalescidas, fibrose cutânea e fistulas, por abscessos recorrentes, persistente; Estágio III — envolvimento difuso, conexões de tratos fistulosos, abscessos e cicatrização hipertrófica fibrosa. Diagnosticada pela característica típica das lesões, por sua topografia e pela presença de recorrência e cronicidade. O tratamento objetiva prevenir o aparecimento de novas lesões e reduzir a extensão e a progressão das existentes; prevenir a cicatrização e a fistulização das lesões extensas; estimular a cessação do tabagismo, a prática de depilação a laser; e reduzir traumas adicionais, evitando-se calor, umidade, fricção e suor. Em todos os estádios, considerar o uso de metformina, principalmente em sobrepeso. No geral, sugere-se o uso de medicações tópicas, com clindamicina loção 1%, e corticoides

intralesionais, como acetato de triancinolona, e antibioticoterapia sistêmica por 7–10 dias, com amoxicilina + clavulanato, doxiciclina ou clindamicina. Terapia antiandrogênica com drospirenona e etinilestradiol, e uso de espirolactona ou finasterida mostraram-se benéficos em alguns estudos. O uso de gluconato de zinco, vitamina C e vitamina D3 foi favorável na prevenção de novas lesões. O tratamento cirúrgico envolve incisão ampla quando de forma persistente. No Estágio III, a terapia principal é cirúrgica, sendo as outras medidas farmacológicas também importantes, mas de menor impacto. Recomenda-se o uso de imunobiológicos, como infliximab ou adalimumab, por serem grandes aliados na redução de sinais flogísticos no pré-operatório, a fim de simplificar a cirurgia. A HS é uma enfermidade de difícil diagnóstico e manejo. Não se dispõe de um tratamento ideal que forneça bons resultados funcionais e estéticos para todos os pacientes. A abordagem cirúrgica vem despontando como alternativa com bons resultados. A informação e o apoio são essenciais, haja vista o impacto na qualidade de vida gerado pela doença.

*Palavras-chave:* hidradenite supurativa; hidradenite; folículo piloso.

<https://doi.org/10.5327/JBG-0368-1416-2020130223>

### Avaliação da progressão do líquen escleroso para neoplasia intraepitelial vulvar ou carcinoma epidermoide no Ambulatório de Patologia do Trato Genital Inferior do Hospital Universitário Clementino Fraga Filho

Amanda Cristina Barreiros de Souza Lima<sup>1</sup>

<sup>1</sup>Hospital Universitário Clementino Fraga Filho – Rio de Janeiro (RJ), Brasil.

**Introdução:** O líquen escleroso (LE) é uma doença dermatológica, crônica e benigna, que pode acometer qualquer parte do corpo, mas ocorre predominantemente na região anogenital. Os principais sintomas são prurido, disúria, dispareunia, vulvodínia e fissuras. Sua etiologia ainda é pouco conhecida, mas acredita-se que envolve fatores genéticos e imunológicos. O diagnóstico é clínico e a biópsia pode ser realizada em casos clinicamente inconclusivos, assim como em casos de suspeita de câncer. O tratamento visa ao controle dos sintomas e evitar a progressão para lesões precursoras e para o carcinoma epidermoide, pois o líquen é a principal via para carcinogênese vulvar. **Objetivos:** Avaliar a prevalência do LE entre as pacientes acompanhadas no Ambulatório de Patologia do Trato Genital Inferior do Hospital Universitário Clementino Fraga Filho (UUCFF), da Universidade Federal do Rio de Janeiro (UFRJ); e justificar a importância do acompanhamento e do tratamento do LE. **Materiais e Métodos:** Realizado um estudo de corte transversal, no qual foram avaliadas as pacientes atendidas no Ambulatório de Patologia do Trato Genital Inferior do HUCFF, entre janeiro de 2000 e dezembro de 2019, por meio da revisão dos prontuários delas. **Resultados:** Entre 1999 e 2019, 1.008 mulheres foram atendidas com patologias vulvares diversas e registradas no sistema de catálogo do Ambulatório de Patologia Vulvar do HUCFF-UFRJ. Nesse ambulatório, a prevalência de LE foi de 25,89%, e a de hiperplasia escamosa, 3,37%. Dos casos documentados de LE vulvar, no período estudado, seis pacientes (2,29%) tiveram progressão para neoplasia intraepitelial vulvar diferenciada, e duas (0,76%), para carcinoma epidermoide da vulva. **Discussão:** A prevalência de LE vulvar entre as pacientes do Ambulatório de Patologia Vulvar do HUCFF foi de 25,89%, correspondendo à doença de maior frequência nesse ambulatório, dado que está de acordo com as publicações sobre LE. Quanto à hiperplasia escamosa, a prevalência foi de 3,37%, baixa, também estando de acordo com a literatura sobre o assunto. A média de tempo de *follow-up* deste estudo foi de 4,9 anos — o relatado na literatura é de 4,5 anos. O seguimento bem realizado das pacientes com LE diminui a progressão para a neoplasia intraepitelial vulvar diferenciada e para o carcinoma escamoso da vulva, visto a baixa taxa de progressão para essas patologias neste estudo, o que está de acordo com os artigos estudados. Dessa forma, as pacientes com LE vulvar devem ser acompanhadas a longo prazo e de forma adequada.

*Palavras-chave:* líquen escleroso vulvar; carcinoma *in situ*; carcinoma de células escamosas.

<https://doi.org/10.5327/JBG-0368-1416-2020130224>

### Leiomioma cotiledonoide do útero: um relato de caso

Amanda Cristina Barreiros de Souza Lima<sup>1</sup>, Evelyn de Souza Palmeira<sup>2</sup>

<sup>1</sup>Hospital Universitário Clementino Fraga Filho – Rio de Janeiro (RJ), Brasil.

<sup>2</sup>Universidade Federal do Rio de Janeiro – Rio de Janeiro (RJ), Brasil.

**Objetivo:** Relatar um caso de leiomioma cotiledonoide, que é um tumor de fibras musculares lisas do útero e tem esse nome pela sua semelhança com a placenta. É um tumor raro, que pode facilmente ser confundido com patologia maligna, pela sua aparência. **Métodos:** Revisão de prontuário, revisão de laudo histopatológico, registro fotográfico da peça cirúrgica e revisão da literatura. **Resultados:** G.N.X., 36 anos, com história de aumento progressivo do volume abdominal, há alguns meses, sem queixa de dor pélvica, alteração do ciclo menstrual ou perda ponderal, foi encaminhada para o Ambulatório de Ginecologia do Hospital Universitário Clementino Fraga Filho, da Universidade Federal do Rio de Janeiro (UFRJ), para investigação do caso. Não apresentava patologias prévias. Sua paridade era gesta III para III (três partos vaginais). Seus ciclos menstruais eram regulares e tinha vida sexual ativa, sem uso de método contraceptivo. Ao exame do abdômen, era palpada tumoração heterogênea e de consistência firme, ocupando hipogástrio, mesogástrio, fossa ilíaca direita e flanco direito. O exame da vulva e o especular eram normais. Ao toque bimanual, o colo era irregular e havia presença de tumoração pélvica, de consistência endurecida, pouco móvel e indolor, ocupando todo o hipogástrio, parte do mesogástrio e estendendo-se para fossa ilíaca direita e parte do flanco direito. Já havia realizado duas ultrassonografias. A primeira delas visualizou imagem sugestiva de Mola Hidatiforme, enquanto a segunda sugeriu tumoração de provável origem anexial. Foi então solicitada ressonância magnética de pelve, com visualização de formação nodular ovalada, medindo 19,0×15,7×10,6 cm, indicativo de leiomioma subseroso pediculado, com degeneração cística/mixóide. Dosagem de marcadores tumorais: CA 19,9–4,3 U/mL; CA 125–567 U/mL; antígeno carcinoembrionário (CEA) 1,05 ng/mL. Indicada abordagem cirúrgica. Realizada laparotomia exploradora, com observação de tumor de aproximadamente 15 cm, com base sésil em região cornual esquerda do útero, friável, de aspecto irregular e com aparência de placenta, com parte aderida em alça intestinal. Realizadas ressecção do tumor, histerectomia total, salpingectomia bilateral e anexectomia à esquerda, pois esse ovário estava aderido à alça intestinal. O exame histopatológico da peça cirúrgica revelou leiomioma cotiledonoide dissecante. **Conclusão:** O leiomioma cotiledonoide é uma rara variante do leiomioma uterino, que pode ser confundido com outras patologias, tais como tumor ovariano e sarcoma uterino. Por isso, é importante que o ginecologista e o patologista saibam da existência dessa variante para assim evitar um tratamento excessivo.

*Palavras-chave:* leiomioma; neoplasias; placenta.

<https://doi.org/10.5327/JBG-0368-1416-2020130225>

### Um relato de caso de psoríase genital

Patrícia Mendonça Ventura<sup>1</sup>, Bruna Obeica<sup>1</sup>, Daniela da Silva Alves Monteiro<sup>1</sup>, Susana Cristina Aidé Viviani Fialho<sup>1</sup>, Isabel Cristina Chulvis Do Val Guimarães<sup>1</sup>, Caroline Oliveira<sup>1</sup>

<sup>1</sup>Universidade Federal Fluminense – Niterói (RJ), Brasil.

**Introdução:** A psoríase é uma doença dermatológica crônica, cíclica e não contagiosa. Sua etiologia é incerta, podendo estar relacionada com o sistema imunológico, características genéticas ou fatores ambientais. Alguns fatores são conhecidos por favorecer seu surgimento ou agravar o quadro clínico, tais como herança familiar, estresse, obesidade, tabagismo, consumo de álcool e característica climática (frio). Há várias formas de manifestação da psoríase. A que acomete a região genital é chamada de psoríase invertida. Caracteriza-se por acometer áreas úmidas, como axila, região inframamária e inguinal. O acometimento genital é relativamente comum. Cerca de 63% dos portadores de psoríase apresentarão ao menos um episódio de acometimento genital. Das psoríases invertidas, a região genital é a área mais acometida, ocorrendo em 79% dos casos. O quadro clínico caracteriza-se por manchas vermelhas, com características inflamatórias e pruriginosas. **Objetivo:** Relatar caso de primeira manifestação de psoríase com acometimento genital em mulher tabagista. **Material e Métodos:** R.A.L., 48 anos, portadora de anemia perniciosa e

tabagista desde os 24 anos. Foi encaminhada para o Ambulatório de Patologia Vulvar em razão do surgimento de lesões avermelhadas, descamativas, bem delimitadas e pruriginosas na vulva há 30 dias. Ao exame físico: presença de placas vermelhas e acastanhadas, elevadas e descamativas na região vulvar, inguinal e interglútea. Não foram observadas lesões semelhantes em outras regiões do corpo, como cotovelo e Joelho. Realizada biópsia e iniciado tratamento com propionato de clobetasol tóxico diário. **Resultados:** A conclusão do exame histopatológico foi de psoríase. **Conclusão:** Paciente foi reavaliada em 30 dias com melhora importante das lesões. Manteve uso de propionato de clobetasol 3 x/ semana por mais 30 dias, sendo então prescrito análogo de vitamina D pela dermatologia. Paciente evoluiu com regressão completa das lesões na reavaliação em 15 dias. Em casos mais graves, o tratamento com corticoide oral também é uma opção, assim como o uso de metotrexato. A presença de lesões por psoríase na região genital é causa importante de piora na qualidade de vida, pois, além do desconforto local decorrente do prurido, pode culminar com disfunção sexual, vergonha, depressão e até mesmo levar ao afastamento da prática sexual. Logo, as lesões devem ser abortadas e tratadas imediatamente, visando ao bem-estar do paciente.

*Palavras-chave:* psoríase; dermatopatias; vulva.

<https://doi.org/10.5327/JBG-0368-1416-2020130226>

### Câncer cervical em paciente jovem

Patrícia Mendonça Ventura<sup>1</sup>, Daniela da Silva Alves Monteiro<sup>1</sup>, Bruna Obeica<sup>1</sup>, Susana Cristina Aidé Viviani Fialho<sup>1</sup>, Isabel Cristina Chulvis Do Val Guimarães<sup>1</sup>, Caroline Oliveira<sup>1</sup>

<sup>1</sup>Universidade Federal Fluminense – Niterói (RJ), Brasil.

**Introdução:** A infecção genital persistente pelo HPV (sigla em inglês para Papilomavírus Humano) é a principal causa para o desenvolvimento das lesões precursoras e do câncer de colo uterino. Estudos mostram que a infecção pelo HPV está presente em mais de 99,7% de todos os carcinomas cervicais. Nesses casos, o tempo médio entre a infecção e a manifestação inicial do câncer cervical é estimado entre 10 e 15 anos. No Brasil, o Ministério da Saúde preconiza que o rastreamento do câncer de colo seja realizado dos 25 aos 64 anos nas mulheres com vida sexual ativa. O rastreamento em mulheres com menos de 25 anos não tem impacto na redução da incidência ou mortalidade por câncer do colo do útero. Apesar de raro, o câncer em paciente jovem pode ocorrer. Estudos estimam que mais de 50% da população feminina com vida sexual ativa irá entrar em contato com o vírus em algum momento de suas vidas. Dessas mulheres, cerca de 80% terão apenas uma infecção transitória. **Objetivo:** Relatar caso de câncer cervical em paciente jovem. **Material e Métodos:** S.P.S., 25 anos, sem comorbidades. Sexarca aos 15 anos, G1P1 (parto vaginal há oito anos). Procurou atendimento no Ambulatório de Patologia Cervical em razão de um sangramento transvaginal de volume e frequência aumentados há cinco meses associado à sinusiorragia. Primeiro e único colpocitológico com resultado normal aos 20 anos. Ao exame especular, foi visualizada lesão vegetante, friável ocupando todo o colo uterino com odor necrótico. **Resultados:** O resultado do exame histopatológico foi de carcinoma de células escamosas pouco diferenciado com intensa necrose tumoral. Sorologias para HIV (sigla em inglês para vírus da imunodeficiência humana), sífilis, hepatite B e C negativas. **Conclusão:** A infecção pelo HPV é frequente na população feminina e a persistência dos subtipos oncogênicos tem papel fundamental no desenvolvimento do câncer de colo do útero, que é a quarta causa de morte na mulher. Segundo o Ministério da Saúde, o rastreamento em mulheres abaixo de 25 anos tem baixa eficiência, pois há evidências de que o câncer do colo do útero diagnosticado em mulheres muito jovens é mais agressivo e inclui tipos histológicos mais raros do que no grupo etário 25–29 anos. Além disso, o diagnóstico de lesão intraepitelial escamosa de alto grau corresponderia mais frequentemente à neoplasia intraepitelial cervical grau II (NIC II) do que à neoplasia intraepitelial cervical grau III (NIC III), tendendo à regressão espontânea por ter comportamento semelhante à lesão de baixo grau em mulheres com menos de 25 anos. É preciso ainda considerar que o tratamento de lesões precursoras do câncer de colo do útero nessas pacientes está associado ao aumento de morbidade obstétrica e neonatal, por exemplo, o parto prematuro. No entanto, casos de câncer de colo do útero podem ocorrer em mulheres jovens, e o ginecologista deve estar apto para dar o suporte necessário à paciente.

*Palavras-chave:* neoplasias do colo do útero; teste de papanicolaou; adulto jovem.

<https://doi.org/10.5327/JBG-0368-1416-2020130227>  
**Técnica oncolástica permite cirurgia conservadora no câncer de mama em paciente com resposta clínica-radiológica completa ao tratamento neoadjuvante, sem lesão marcada previamente**

Julia Dias do Prado<sup>1</sup>, Michelle Gomes Soares Toledo<sup>1</sup>

<sup>1</sup>Hospital Universitário Gaffrée e Guinle – Rio de Janeiro (RJ), Brasil.

**Introdução:** O Sistema Único de Saúde (SUS), muitas vezes por limitações financeiras, não nos permite gozar de todas as ferramentas que auxiliam o tratamento das mulheres com câncer de mama. Em nosso serviço de Mastologia (hospital terciário), a marcação de lesão pré-tratamento neoadjuvante ainda é uma dificuldade. Sabe-se que após uma resposta clínico-radiológica completa à neoadjuvância, a cirurgia adequada é a retirada do leito tumoral. A ausência da marcação tumoral previamente à terapia sistêmica pode dificultar o manejo dessas pacientes e, possivelmente, levar à indicação da mastectomia. **Objetivo:** Ilustrar como uma técnica da cirurgia oncolástica pode ser um importante utensílio para solucionar alguns obstáculos encontrados no SUS e garantir o melhor tratamento às mulheres nessa situação. **Relato de Caso:** J.O.M., feminino, 66 anos, atendida no Serviço de Mastologia de hospital público terciário, com história de nódulo em mama esquerda há três meses. Exame físico: nódulo de 4/5 cm na união dos quadrantes internos (UQI-ME) da mama esquerda, aderido a planos profundos, com discreta retração de pele à inspeção dinâmica, e ausência de linfonodos suspeitos. Mamografia e ultrassonografia confirmavam nódulo espiculado na UQI-ME, BIRADS 5. Core biópsia confirmou o diagnóstico de carcinoma mamário invasivo tipo não especial grau II, luminal B. Foi encaminhada à oncologia para tratamento neoadjuvante. Após término da quimioterapia, ao exame físico, apresentava discreta retração na UQI-ME à inspeção dinâmica, ausência de nódulos ou linfonodos palpáveis, além de resposta radiológica completa. Optou-se pela realização de quadrantectomia de mama esquerda associada à técnica de rotação dermoglandular inferior, além da biópsia do linfonodo sentinela. O laudo histopatológico da cirurgia revelou tumor residual de 2,5 cm, margens livres e 3 linfonodos sentinelas livres de neoplasia. No pós-operatório, J.O.M. apresentava-se satisfeita com o aspecto estético da sua mama. Pela dificuldade de localizar o leito tumoral, foi realizada extensa excisão e o uso da oncolastia permitiu associar bom resultado oncológico e estético. **Conclusões:** Técnicas oncolásticas, no tratamento do câncer de mama, permitem grandes ressecções associadas a resultados estéticos satisfatórios, mesmo em quadrantes de difícil manejo. Sendo assim, representam uma valiosa ferramenta no tratamento conservador do câncer de mama em diferentes cenários e podem, muitas vezes, ajudar em algumas dificuldades enfrentadas no SUS.

*Palavras-chave:* neoplasias da mama; cirurgia plástica; Sistema Único de Saúde.

<https://doi.org/10.5327/JBG-0368-1416-2020130228>  
**Tumor de células da granulosa de ovário associado a manifestações de hiperandrogenismo: relato de caso**

Evelyn de Souza Palmeira<sup>1</sup>, Roberto de Azevedo Antunes<sup>1</sup>, Afranio Coelho-Oliveira<sup>1</sup>, Amanda Cristina Barreiros de Souza Lima<sup>1</sup>, Elaine da Silva Pires Araujo<sup>1</sup>

<sup>1</sup>Universidade Federal do Rio de Janeiro – Rio de Janeiro (RJ), Brasil.

**Introdução:** Os tumores de ovário produtores de hormônios são raros, correspondendo a 5% das neoplasias ovarianas. As manifestações clínicas geradas são resultado do tipo de hormônio produzido, dos níveis séricos e da ação metabólica. Os tumores virilizantes de ovário são uma causa rara de hiperandrogenismo, correspondendo a 0,2% do total de casos. Logo, diante de sinais de hiperandrogenismo, devem ser investigados diagnósticos diferenciais, como a Síndrome do Ovário Policístico (SOP), a hipertecose ovárica, a hiperplasia ou neoplasia das suprarrenais. A produção de androgênios está fundamentalmente associada aos tumores do cordão sexual, mas tumores de células da granulosa também podem produzir. Os sinais de hiperandrogenismo variam de acordo com a idade, manifestando-se na infância como pseudopuberdade precoce heterossexual; no menacme e na menopausa, ocorrem sinais de desfeminização seguidos de virilização. O diagnóstico de um quadro de hiperandrogenismo deve contemplar a dosagem sérica de testosterona total e livre, androstenediona, deidroepiandrosterona e a realização de exames de imagem. **Objetivo:** Relatar o caso de uma paciente com diagnóstico de

neoplasia de células da granulosa em ovário esquerdo, no Hospital Universitário Clementino Fraga Filho (HUCFF), da Universidade Federal do Rio de Janeiro (UFRJ). **Caso Clínico:** Paciente feminina, 32 anos, portadora de Doença de Cushing diagnosticada em 2011, com história de adrenalectomia bilateral em 2012, em uso regular de prednisona 5 mg/dia e florinef 0,1 mg/dia; com sinais clínicos de hirsutismo, escore 13 da escala de Ferriman-Gallway e história de amenorreia primária, secundária e SOP. Realizou ressonância nuclear magnética da pelve, que evidenciou formação expansiva heterogênea em ovário esquerdo, medindo 5,7×4,8 cm, levantou-se a hipótese de tumor de células Sertoli-Leydig. A avaliação sérica dos marcadores tumorais de neoplasias ovarianas (fração beta da gonadotrofina coriônica humana, antígeno carcinoembrionário CA-125, CA 19-9) apresentaram resultados negativos, o nível de testosterona apresentou elevação. A paciente foi avaliada no Serviço de Ginecologia do HUCFF e realizou cirurgia videolaparoscópica de ooforectomia e salpingectomia esquerda. O histopatológico apresentou resultado de tumor de células da granulosa com estadiamento pT1aNx, confirmado com imuno-histoquímica. **Conclusão:** Diante de um caso de hiperandrogenismo, devemos proceder com investigação e exclusão de causas tumorais, visto que é uma possibilidade de diagnóstico diferencial. A paciente do caso clínico apresentava causas diferentes para o hiperandrogenismo, como Doença de Cushing e histórico de SOP, contudo a elevação da testosterona sugeriu a possibilidade de neoplasia ovariana. Realizada a investigação, foi comprovada a origem neoplásica ovariana para as manifestações, o que revela a importância da investigação dos diagnósticos diferenciais em casos de hiperandrogenismo.

*Palavras-chave:* granulosa; tumor; hiperandrogenismo.

<https://doi.org/10.5327/JBG-0368-1416-2020130229>  
**Relato de caso: teratoma ovariano em paciente do interior do Rio de Janeiro**

Mariana Pessanha Wagner de Azevedo<sup>1</sup>, Bruno de Almeida Castro Soares<sup>2</sup>, Aryane Ferraz Cardoso Pacheco<sup>1</sup>, Isabela Nagime Barros Gomes<sup>2</sup>, Luiza Souza dos Santos<sup>1</sup>, Rogério Martins de Castro<sup>2</sup>

<sup>1</sup>Universidade Iguazu – Itaperuna (RJ), Brasil.

<sup>2</sup>Hospital São José do Avaí – Itaperuna (RJ), Brasil.

**Introdução:** O teratoma maduro do ovário ou cisto dermoide é um tipo de tumor que, em sua maioria, é benigno, formado por tecidos provenientes das três camadas germinativas, conhecidas como ectoderme, mesoderme e endoderme. Essas três camadas se diferenciam durante o desenvolvimento fetal nos mais variados tecidos corporais. A paciente em questão, 39 anos, sexo feminino, casada, professora, procurou o serviço ambulatorial do Hospital São José do Avaí, na cidade de Itaperuna, Rio de Janeiro. Por meio da anamnese, a paciente referiu uma dor de intensidade leve em região de fossa ilíaca esquerda. Ao exame físico, demonstrava de alteração apenas a dor à palpação de fossa ilíaca esquerda, ausência de massas abdominais palpáveis, sem demais comorbidades, sem antecedentes familiares para neoplasias. **Objetivo:** Este relato teve como objetivo mostrar o caso de uma paciente do sexo feminino, diagnosticada com teratoma maduro ovariano, relatando os achados em seu exame físico, contudo, e dessa forma, ajudando em futuros diagnósticos e tratamentos dessa patologia. **Material e Métodos:** Para este estudo de caso foi realizado um apanhado de dados da paciente em questão pela equipe médica responsável pelo seu atendimento, além da análise dos resultados extraídos de seu exame físico e exames complementares, correlacionando com os achados bibliográficos, como pesquisas em revisões bibliográficas, em livros e textos, periódicos, artigos científicos, bem como em banco de dados *on-line*. **Resultados e Conclusão:** Diante do quadro de dor dessa paciente, foi indicada a realização de exames para investigação da origem da dor. Entre esses exames, foram solicitados exames laboratoriais, colpocitológico, que não demonstraram alterações, e exames de imagem, como ultrassom transvaginal e ressonância magnética pélvica, que demonstraram a presença de uma lesão teratodermoide anexial esquerda, obtendo diagnóstico de um teratoma ovariano. A conduta tomada posteriormente a esse diagnóstico foi a realização de exames para risco cirúrgico, que apresentou resultados satisfatórios, que possibilitavam a cirurgia. Diante disso, a paciente foi submetida a uma ooforectomia à esquerda, juntamente com uma biópsia de congelamento, que confirmou o diagnóstico de teratoma maduro ovariano. A paciente teve uma boa evolução após a cirurgia, sem nenhuma complicação. Concluímos que é

de extrema importância valorizar a clínica do paciente, mesmo dispendo de aparatos tecnológicos que ajudem no diagnóstico. É relevante evidenciar a importância de uma anamnese e exame físico bem executados, pois por meio desses, com a clínica e o perfil da paciente, já era possível se pensar em possíveis diagnósticos, possibilitando uma ação rápida e precisa, contribuindo para um bom prognóstico da paciente.

*Palavras-chave:* teratoma; dermoide; disembríoma.

<https://doi.org/10.5327/JBG-0368-1416-2020130230>  
**Noctúria: etiologia e impacto sobre a qualidade de vida em mulheres atendidas em unidade terciária do sistema de saúde**

Júlia Raquel Nunes de Souza<sup>1</sup>, Ana Luiza Verissimo Jacob<sup>1</sup>, Marco Antônio Rodrigues de Moraes<sup>1</sup>, Carlos Augusto Faria<sup>1</sup>

<sup>1</sup>Universidade Federal Fluminense – Rio de Janeiro (RJ), Brasil.

**Introdução:** À medida que aumenta a faixa etária, aumenta também a proporção de mulheres na população, nas quais os sintomas relacionados à disfunção do trato urinário baixo (STUB), como a noctúria, são mais frequentes. A noctúria é definida como o despertar uma ou mais vezes durante o sono para urinar, e tem inúmeras causas, como redução da capacidade vesical, poliúria noturna, hiperatividade do detrusor, diabetes, hipertensão, Síndrome de Apneia Obstrutiva do Sono (SAOS), doença renal crônica, doença cardíaca não compensada e uso de medicações (principalmente os diuréticos). **Objetivo:** O presente estudo teve como objetivos descrever a etiologia da noctúria e seu impacto sobre a qualidade de vida (QV) entre pacientes com STUB encaminhadas para atendimento especializado. **Metodologia:** Trata-se de estudo transversal realizado em uma amostra de pacientes encaminhadas ao Ambulatório de Uroginecologia do Hospital Universitário Antônio Pedro com STUB e noctúria e em pacientes do mesmo ambulatório sem queixa de noctúria. As pacientes incluídas no estudo foram submetidas à anamnese completa e ao exame físico, e responderam aos questionários STOP-BANG, para avaliar o risco de apneia do sono, e WHOQOL-bref, para avaliação da QV geral. As pacientes com noctúria responderam também ao questionário KHQ para avaliação do impacto dos sintomas urinários sobre a QV. Além disso, de acordo com as hipóteses diagnósticas, foram solicitados exames complementares para identificação da etiologia da noctúria. **Resultados e Conclusão:** Cinquenta e nove mulheres foram incluídas no estudo, sendo 42 do grupo noctúria e 17 do grupo controle. Não houve diferença entre os grupos para as variáveis idade, escolaridade, consumo de álcool, consumo de caféina, risco de apneia do sono e índice de massa corpórea (IMC). As pacientes do grupo noctúria apresentavam maior número de comorbidades, maior frequência de hipertensão, diabetes, prolapso genital e incontinência urinária ( $p < 0,01$ ). Em relação à avaliação da QV, entre as 41 pacientes que responderam ao WHOQOL-bref, o grupo noctúria apresentou piores escores apenas no domínio social ( $p < 0,01$ ). De acordo com o KHQ, os domínios de QV mais afetados em mulheres com noctúria foram impacto da incontinência, limitações físicas e relações pessoais. As análises mostram que o sintoma de noctúria esteve associado à presença de comorbidades clínicas e às disfunções do assoalho pélvico no grupo de pacientes atendidas em uma unidade terciária do Sistema Único de Saúde (SUS), evidenciando a importância da avaliação multidisciplinar dessas mulheres. Os questionários de QV mostram maior impacto em determinados domínios, como social, limitações físicas e relações pessoais.

*Palavras-chave:* noctúria; qualidade de vida; saúde da mulher.

<https://doi.org/10.5327/JBG-0368-1416-2020130231>  
**Carcinoma primário em mama acessória axilar: relato de caso**

Genilson Gomes Carneiro Filho<sup>1</sup>, Flávia Maria de Souza Climaco<sup>1</sup>, Afranio Coelho-Oliveira<sup>1</sup>, Bianca Kurtz Fontoura<sup>1</sup>, Maria Celia Resende Djahjah<sup>1</sup>, Ana Helena Correia Carneiro<sup>1</sup>

<sup>1</sup>Universidade Federal do Rio de Janeiro – Rio de Janeiro (RJ), Brasil.

**Introdução:** A incidência de polimastia na população varia de 0,4 a 6,0%. O tecido glandular ectópico pode ser acometido por patologias benignas ou malignas. Entretanto, o carcinoma das mamas acessórias é raro, representando cerca de 0,3 a 0,6% de todos os cânceres de mama. **Objetivo:** Relatar um caso

de carcinoma em mama acessória axilar, discutindo as características clínico-patológicas, as dificuldades do diagnóstico e as controvérsias em relação ao tratamento, em razão de sua raridade. **Relato de Caso:** Paciente de 61 anos, branca, apresenta queixa de nódulo em região axilar há um mês, com dor à palpação. Refere hipertensão arterial e hipotireoidismo. Menarca aos 12 anos. IIG IIP IA. Amamentou por dez meses. Menopausa aos 52 anos. Nega reposição hormonal. Nega história familiar de neoplasias. Ao exame, apresenta mamas simétricas, flácidas e indolores. Ausência de retrações, abaulamentos ou nodulações. Presença de tecido glandular ectópico em região axilar direita, com nódulo de consistência endurecida, não aderido a planos profundos, medindo 2,0x3,0 cm, com lesão ulcerada não exsudativa. A mamografia demonstrou padrão de lipossustituição, sem sinal de doença. BI-RADS I. A ultrassonografia detectou lesão nodular de alta densidade com limites imprecisos, espiculada, em mama acessória na região axilar direita. Mamas tópicas sem alterações. BI-RADS V. Realizada core biópsia com laudo de adenocarcinoma pouco diferenciado com padrão de crescimento difuso ou em fileiras, podendo corresponder a carcinoma lobular infiltrante ou a ductal infiltrante ou ductal infiltrante com características lobulares. Imuno-histoquímica: CK7 positivo, CK20 negativo, antígeno carcinoembrionário positivo, RE positivo (90%), RP positivo (80%), KI67 positivo (50%), TTF-1 negativo, CERB B-2 negativo, E-CADERINA negativa. Indicada ressecção de mama acessória axilar e biópsia de linfonodo sentinela, sendo realizada injeção peritumoral de azul patente. O laudo histopatológico demonstrou carcinoma ductal infiltrante pouco diferenciado grau 3, com características lobulares, margens livres de neoplasia. Presença de metástase em um de dois linfonodos examinados. Realizada radioterapia adjuvante, quimioterapia e uso de anastrozol. Paciente permanece em acompanhamento, sem evidência de doença. **Discussão:** O carcinoma em mama acessória é raro e em 80% dos casos localiza-se na região axilar. O tipo histológico mais frequente é o carcinoma invasivo do tipo não especial (72%), seguido do lobular infiltrante. O diagnóstico, muitas vezes, é tardio, já que a mamografia pode não abordar adequadamente o tecido glandular. Incidências adicionais como a oblíqua e a craniocaudal forçada, assim como a ultrassonografia, permitem maior visualização do tecido ectópico. A ressecção da mama acessória com margens livres é o tratamento cirúrgico indicado. Não é necessária mastectomia, uma vez que a mama homolateral não está comprometida. A biópsia do linfonodo sentinela é uma alternativa viável na ausência de comprometimento ganglionar.

*Palavras-chave:* mama; câncer de mama; mama axilar.

<https://doi.org/10.5327/JBG-0368-1416-2020130232>  
**A depressão é mais prevalente em mulheres com sintomas vasomotores do climatério?**

Renata Morato Santos<sup>1</sup>, Michelle Gomes Soares Toledo<sup>1</sup>, Sandra Maria Garcia de Almeida<sup>1</sup>, Mário Vicente Giordano<sup>1</sup>

<sup>1</sup>Hospital Universitário Graffée e Guinle – Rio de Janeiro (RJ), Brasil.

**Introdução:** A síndrome climatérica é composta de sintomas variados, e a frequência e a intensidade com que ocorrem diferem nas mulheres de acordo com os grupos etários, étnicos-raciais, níveis socioeconômicos e culturais. Os sintomas vasomotores estão diretamente relacionados com o hipostrogenismo, entretanto não há consenso sobre a existência de síndrome psicofetiva verdadeira associada ao hipostrogenismo. A depressão interfere na qualidade de vida das mulheres. No entanto, é questionável se no climatério a prevalência de depressão aumenta, e os resultados dos estudos são contraditórios. **Objetivo:** Determinar a associação entre depressão e intensidade dos sintomas climatéricos. **Metodologia:** Estudo transversal com 109 mulheres na pós-menopausa, entre 45 e 65 anos, atendidas no ambulatório de ginecologia de uma instituição pública do Rio de Janeiro. Foram utilizados o *Menopause Rating Scale* (MRS) e o *Mental International Neuropsychiatric Interview* (MINI). Os dados foram transcritos e armazenados no programa Microsoft Office Excel versão 2013, e as análises estatísticas foram realizadas no programa *Statistical Package for the Social Sciences* (SPSS) versão 17.0. As variáveis contínuas foram descritas por medidas de tendência central (média ou mediana) e de dispersão (percentis 25 e 75). Para as variáveis categóricas, foi realizada análise bivariada por meio do teste  $\chi^2$ , adotando intervalo de confiança de 95% e nível de significância de 5%. Utilizou-se  $p < 0,05$  para significância estatística. **Resultados:** A média de idade das participantes foi 57,5±4,6 anos. A prevalência de depressão foi

de 20,2%. A análise de regressão logística revelou que a depressão na pós-menopausa está associada com os sintomas climatéricos severos (OR:17,6) e com a história de depressão prévia (OR:3,9). **Conclusão:** Os sintomas climatéricos severos estão associados com maior prevalência de depressão nas mulheres na pós-menopausa.

*Palavras-chave:* pós-menopausa; depressão; climatério.

<https://doi.org/10.5327/JBG-0368-1416-2020130233>

### Aceitabilidade das usuárias de sistema intrauterino de levonorgestrel como um método contraceptivo

Bruna Valentim Amichi Bessa<sup>1</sup>, Paula Fonseca de Sena<sup>1</sup>, Julia Mendes Albuquerque<sup>1</sup>, Caroline Luz Vital<sup>1</sup>, Jessica Moreno Sodelade de Andrade<sup>1</sup>, Milena Bastos Brito<sup>1</sup>

<sup>1</sup>Universidade Federal da Bahia – Salvador (BA), Brasil.

**Introdução:** Há uma associação consistente entre a ocorrência de gravidez não planejada e o uso reduzido dos serviços de saúde, desde o atendimento pré-natal até o puerperal, levando ao aumento significativo de abortamentos em condições inseguras e de complicações materno-fetais. A gravidez indesejada se constitui como grave problema de saúde pública, considerando a repercussão dela nas condições de saúde, econômicas e sociais da mulher e da família. O planejamento familiar é uma importante ferramenta na redução de gestações não planejadas e das consequências atribuídas a elas. Nesse contexto, os métodos contraceptivos de longa duração se destacam pela sua alta eficácia. Entre eles, há o sistema liberador de levonorgestrel (SIU-LNG), cuja aceitabilidade entre as usuárias se apresenta elevada na literatura, porém ainda pouco utilizado entre as mulheres na menarca com vida sexual ativa. **Objetivo:** Avaliar satisfação e descontinuidade de usuárias de SIU-LNG. **Material e Métodos:** Estudo de corte transversal baseado na aplicação de questionários via contato telefônico com pacientes que realizaram a inserção do SIU-LNG como método contraceptivo entre 2016 e 2018 em um serviço ambulatorial do Sistema Único de Saúde (SUS), em Salvador, Bahia. **Resultados e Conclusão:** No período do estudo, foram inseridos 99 SIU-LNG. Conseguiu-se contato com 77 pacientes. As outras 22 foram excluídas por perda de seguimento (sem êxito no contato após 7 tentativas em dias e horários diferentes). A maioria das 77 participantes analisadas no estudo tinham ensino superior (completo ou não) (61,04%), autodeclaravam-se de cor parda (46,75%) e já pariram pelo menos uma vez (71,43%). Expulsão foi referida por quatro pacientes, e uma delas relatou gravidez durante o uso. Obtiveram-se taxas de descontinuidade e de satisfação de 6,94 e 81,82%, respectivamente. Das pacientes em uso, 78,46% pretendiam manter o método, 93,85% recomendariam o SIU-LNG para alguém e 86,57% apresentaram sintomas associados ao método, sendo os mais comuns: acne (35,82%), dismenorrea e ganho de peso (32,84%). Os motivos relatados para o abandono do método foram sangramento aumentado, desconforto do parceiro durante o coito, dor pélvica intensa e mal posicionamento. Os métodos contraceptivos substitutos foram contraceptivo oral combinado, progesterônio isolado via oral e laqueadura tubária. O estudo evidenciou a alta aceitação do SIU-LNG entre as usuárias do SUS e a baixa taxa de descontinuidade. Vale ressaltar que houve explicação prévia sobre os sintomas esperados e a imprevisibilidade do sangramento menstrual, o que pode ter contribuído para a baixa taxa de descontinuidade, evidenciando a importância do papel do profissional médico na aceitabilidade do método por parte da usuária.

*Palavras-chave:* dispositivos intrauterinos; contracepção reversível de longo prazo; planejamento familiar.

<https://doi.org/10.5327/JBG-0368-1416-2020130234>

### Investigação de violência doméstica, sexual e/ou outras violências ao curso da pandemia de Covid-19 em uma capital do Brasil

Nadine Correia Silva Santos<sup>1</sup>, Bruna Valentim Amichi Bessa<sup>1</sup>, Camila Osterne Muniz<sup>2</sup>, Alice Rios de Oliveira<sup>2</sup>, Vanessa Oliveira Ferreira<sup>3</sup>, Lídia Lima Aragão Sampaio<sup>1</sup>

<sup>1</sup>Faculdade de Medicina da Bahia – Salvador (BA), Brasil.

<sup>2</sup>União Metropolitana de Educação e Cultura – Salvador (BA), Brasil.

<sup>3</sup>Universidade de Tecnologia e Ciência – Salvador (BA), Brasil.

**Introdução:** As medidas adotadas pelas lideranças governamentais para frear o coronavírus se baseiam na prática do isolamento social. Do ponto de vista da saúde pública, os benefícios das medidas são inquestionáveis, mas as mudanças estruturais na sociedade inerentes ao período de pandemia criam ambiente favorável para violência, a qual constitui fator de risco para a ocorrência de abusos. O documento “Violência Doméstica durante a Pandemia de COVID-19” confirma a ascensão do fenômeno mascarado pelo concomitante aumento da subnotificação de denúncias no país entre fevereiro e abril de 2020. O mesmo já se verifica em outros países, por exemplo, Estados Unidos e Reino Unido. A plena compreensão do cenário brasileiro nesse contexto aliada à produção científica de outros países sobre a temática pode orientar o desenvolvimento de políticas públicas de enfrentamento ao problema efetivas e factíveis. **Objetivo:** Analisar o perfil epidemiológico das notificações de violência contra as mulheres no município de Salvador, Bahia, entre o período de janeiro a junho nos anos de 2018, 2019 e 2020. **Metodologia:** Trata-se de um estudo epidemiológico, descritivo, retrospectivo, realizado no município de Salvador, no estado da Bahia. Os dados foram obtidos a partir do Sistema TABNET/DATASUS. A escolha do período ocorreu pela disponibilidade desses dados e pela correlação marcante diante da temporalidade do início da pandemia do Covid-19. Os resultados foram apresentados por meio de tabelas e gráficos construídos com o auxílio do *software* Excel. **Resultados:** Em janeiro de 2017, comparado a 2018, houve um aumento de 3,9%; em fevereiro, de 42,3%; em abril, de 46,1%; em maio, de 5,9%; e em junho, de 30,5%. Por outro lado, em março houve uma redução de 14,8%. Comparando 2018 a 2019, ocorreu aumento em todos os meses: 33,2% em janeiro; 10% em fevereiro; 84% em março; 30,2% em abril; 45,5% em maio; e 5,62% em junho. Comparando 2019 a 2020, observou-se aumento de 14,9% no mês de fevereiro. Nos outros meses, observou-se redução (2,4% em janeiro e a partir de março, nos meses subsequentes, 46,2, 63,8, 82,9 e 92,4%, respectivamente). Vale ressaltar que no mês de março se iniciou o isolamento social. Correlacionando com a média aritmética, identificou-se que a menor média foi no ano de 2020, corroborando mais uma vez com a hipótese de subnotificação durante o período de isolamento social. **Conclusão:** O estudo mostrou redução significativa das violências doméstica, sexual e outras violências em Salvador, no período da pandemia, já que há um grande número de subnotificações em razão das medidas restritivas. Portanto, orienta a formulação de novas pesquisas na área, de modo a destacar as possíveis correlações com medidas preventivas e para pesquisa de campo que determine a real incidência de violência.

*Palavras-chave:* violência contra a mulher; COVID-19; violência doméstica.

<https://doi.org/10.5327/JBG-0368-1416-2020130235>

### Relato de caso: a importância da imuno-histoquímica em tumores sólidos versus triplo-negativos

Antônio Luiz da Costa Soares Junior<sup>1</sup>, Carolina Del Negro Visintin<sup>1</sup>, Bruno Goia de Araújo Rossi<sup>1</sup>, Stephanie Aragão Lusoli Vicensotti<sup>1</sup>

<sup>1</sup>Hospital e Maternidade Celso Piirro – São Paulo (SP), Brasil.

**Introdução:** O câncer (CA) de mama é o tumor sólido mais comum entre as mulheres. O tumor de mama triplo-negativo (TNBC) não possui receptor de estrogênio (RE), progesterona (RP) e fator de crescimento epidérmico humano 2 (HER2), e representa de 15 a 20% de todos os CA de mama. O TNBC costuma ser agressivo e de mau prognóstico pelo seu risco de recorrência à distância nos dois primeiros anos após o diagnóstico e pela rápida progressão após a recidiva. **Objetivo:** Afirmar a importância da imuno-histoquímica (IMQ) aos tumores sólidos-císticos para tratamento e prognóstico mais eficientes. **Material e Métodos:** Coleta de dados e análise de prontuário de paciente acompanhada em um ambulatório de Mastologia. **Resultados:** Paciente branca, 37 anos, G3P3C3, histórico de CA mama em tia materna, nódulo palpável há 6 meses em mama esquerda (E) de crescimento progressivo, acelerado, doloroso à palpação. Ao exame físico: mama direita normal e mama E com nódulo de 17 × 21 cm. Em ultrassom (US), cisto septado com vascularização (BIRADS 4a); e em punção aspirativa por agulha fina (PAAF), resultado de parênquima mamário com microcistos. Evoluiu com sinais flogísticos em mama E, sendo precisas duas drenagens com saída de até 280 mL de líquido serosanguinolento. Marcada nodulectomia, com resultado de carcinoma ductal invasivo GH3, margens livres e negativo para RE,



RP e HER2. Estadiamento com linfonodomegalia axilar E. Iniciou quimioterapia (QT) e aguarda teste genético. Se negativo, esvaziamento axilar (EA). Se positivo, mastectomia bilateral com EA à E e ooforectomia aos 40 anos. O CA de mama é subdividido em luminal A, luminal B, superexpressão de HER2 e TNBC. Possuem evolução clínica diferente e, somados às características clínico-patológicas, definirão o tratamento. HER2 e TNBC têm padrão patológico mais desfavorável e com menos sobrevida em comparação aos outros. TNBC à mamografia geralmente tem formas arredondadas e ovais. Ao US, tem lesões não paralelas à pele, com halo hipocogênico bem marcado e com reforço posterior. Estudos mostram que mulheres afro-americanas, em pré-menopausa, a alta paridade e o curto período de amamentação aumentam o risco ao TNBC. Disseminação com maior afinidade por metástases cerebrais e pulmonares e menor para ossos. Na ocorrência, biópsia para avaliação hormonal. O alto número de infiltrado tumoral propicia ao TNBC marcador preditivo de respostas para imunoterapia e sobrevida com a QT. QT neoadjuvante beneficia a diminuição do tumor antes da cirurgia. É indefinido o tratamento para o TNBC avançado. Radiação pode aumentar a ação da imunoterapia por aumentar a carga mutacional dos tumores, acelerar a apresentação do antígeno e age diminuindo imunossupressores no ambiente tumoral. A remissão completa da patologia deve-se, em geral, ao uso de QT com taxano e sais de platina à antracilina. **Conclusão:** O TNBC deve ser tratado assim que diagnosticado. Atenção à radiologia e à IMQ, essa que não é realizada em todos os serviços, para um prognóstico menos incerto ao paciente. O TNBC carece de maiores estudos para a imunoterapia.

*Palavras-chave:* neoplasias de mama triplo negativas; imuno-histoquímica; carcinoma ductal de mama.

<https://doi.org/10.5327/JBG-0368-1416-2020130236>  
**Relação Síndrome do Ovário Policístico e infertilidade: uma revisão sistemática**

Martina Barina Araujo<sup>1</sup>, Gessylane Pinheiro Florido Peixoto<sup>1</sup>, Gabriela Amaral Silva de Assis Miranda<sup>1</sup>, Maria Eduarda Vichi Gomes Viana<sup>1</sup>, Joyce Barreto da Silva Manhães<sup>2,3</sup>

<sup>1</sup>Faculdade de Medicina de Campos – Campos dos Goytacazes (RJ), Brasil.

<sup>2</sup>Clínica Santa Maria – Campos dos Goytacazes (RJ), Brasil.

<sup>3</sup>Hospital Plantadores de Cana – Campos dos Goytacazes (RJ), Brasil.

**Introdução:** A Síndrome do Ovário Policístico (SOP) foi inicialmente descrita por Stein-Leventhal em 1935, o qual se referia à associação entre amenorreia e a forma policística dos ovários, e desde então muito vem sendo descoberto e publicado. Essa síndrome constitui uma das condições clínicas mais prevalentes entre as disfunções endócrinas que afetam mulheres em idade fértil, sendo uma causa frequente de infertilidade. Vale destacar que tal patologia não apresenta predileção por raças, porém os sinais e os sintomas podem diferir nas várias etnias, tendo sua prevalência variando de 6 a 16% dependendo da população estudada e do critério diagnóstico empregado. O principal fator envolvido na fisiopatologia da SOP está relacionado ao hiperandrogenismo e à anovulação crônica, por meio de dois mecanismos: anormalidade hipofisária primária e, em maior proporção, por meio da alteração pulsátil na secreção de gonadotrofinas, acarretando elevadas concentrações de hormônio luteinizante (LH) sérico e uma proporção elevada de LH/hormônio folículo-estimulante (FSH) sérico, havendo então estímulo exacerbado para produção de androgênios, sendo o principal a testosterona. A SOP se caracteriza por um amplo espectro de manifestações clínicas, as quais são iniciadas frequentemente no período da menarca. Os principais sinais e sintomas relacionados ao hiperandrogenismo são acne, hirsutismo e/ou alopecia androgênica. Ademais, em relação às disfunções sexuais, pode-se encontrar oligomenorreia, amenorreia secundária e/ou sangramento uterino anormal. **Objetivo:** Esta revisão bibliográfica teve como propósito publicar informações acerca da relação SOP e infertilidade, tendo em vista sua grande prevalência e seu grande impacto na qualidade de vida, constituindo a endocrinopatia mais frequente em mulheres em idade reprodutiva. **Métodos:** Foi efetuada uma revisão bibliográfica descritiva, qualitativa, acerca da temática “relação Síndrome do Ovário Policístico e infertilidade”. Os dados foram alcançados por meio de consulta de livros textos, diretrizes e artigos científicos, sendo estes selecionados por meio de pesquisa nos bancos de dados Scientific Electronic

Library Online (SciELO), PubMed e Clinical Key. **Conclusão:** Nessa perspectiva, conclui-se que a SOP é uma endocrinopatia extremamente comum que acomete mulheres jovens em idade fértil, podendo ocasionar infertilidade e diversas complicações metabólicas e psicossociais. À vista disso, faz-se necessário o diagnóstico precoce para prevenção de futuras complicações. Outrossim, destaca-se que sua etiologia não está completamente elucidada, porém o conhecimento e o entendimento da anormalidade no eixo hipotálamo-hipofisário, esteroidogênese e resistência insulínica são de extrema importância para tratamento precoce, eficaz e seguro.

*Palavras-chave:* Síndrome do Ovário Policístico; endocrinopatias; infertilidade.

<https://doi.org/10.5327/JBG-0368-1416-2020130237>  
**Conhecimento contraceptivo entre usuárias de dispositivo intrauterino**

Paula Fonseca de Sena<sup>1</sup>, Julia Mendes Albuquerque<sup>1</sup>, Hortênsia Moraes dos Reis<sup>1</sup>, Bruna Valentim Amichi Bessa<sup>1</sup>, Mariana Muniz Monteiro<sup>1</sup>, Milena Bastos Brito<sup>1</sup>

<sup>1</sup>Universidade Federal da Bahia – Salvador (BA), Brasil.

**Introdução:** A perspectiva do planejamento familiar é crescente no Brasil, porém o conhecimento não abrange de forma igualitária todos os estratos sociais e econômicos que compõem a nossa sociedade. O reconhecimento das deficiências nesses conhecimentos possibilita intervenções direcionadas que auxiliem a ampliação do acesso aos métodos contraceptivos. **Objetivo:** Avaliar o conhecimento prévio sobre métodos contraceptivos entre mulheres que optaram por utilizar dispositivos intrauterinos como anticoncepcional. **Material e Métodos:** Estudo de corte transversal baseado na análise de dados de prontuários das mulheres atendidas em um serviço ambulatorial de Salvador, Bahia, entre agosto de 2016 e agosto de 2018, que optaram pelos dispositivos intrauterinos como método contraceptivo. O conhecimento sobre os contraceptivos foi dividido em dois grupos: métodos contraceptivos reversíveis de longa ação (LARC), que incluem dispositivos intrauterinos e implantes subdérmicos, e métodos contraceptivos de curta ação (não LARC), que incluem pílulas, injetáveis, anel vaginal e adesivo transdérmico. Utilizou-se o Microsoft Excel e o SPSS Statistics para tabulação e análise estatística dos dados. **Resultados:** No período do estudo, foram inseridos 398 DIUs, 200 prontuários foram acessados pelos pesquisadores e 32 pacientes foram excluídas por dados insuficientes. A maioria da população de estudo está empregada com renda menor que três salários mínimos e não cursou o ensino superior. As negras ou pardas representam 85% das pacientes. Entre as entrevistadas, menos de 50% mostraram conhecimento satisfatório quanto aos métodos LARC ou não LARC, sendo os LARC mais conhecidos (49%). Os métodos de longa duração foram mais conhecidos por mulheres dos seguintes grupos: ensino superior (78,3%), >3 salários mínimos (66,6%), desempregadas (52,7%), casadas (51,2%), pretas ou pardas (52,4%). Nos de curta duração, manteve-se a mesma tendência, porém a maior parcela de conhecimento satisfatório está entre empregadas (52,3%) e brancas (62,5%). Observou-se que as pacientes que possuem mais anos de estudo, ainda que não possuam ensino superior, mostram maior conhecimento acerca de ambos os tipos de métodos avaliados. O mesmo ocorre com mulheres que recebem mais de três salários mínimos. **Conclusão:** O estudo confirma a tendência observada na literatura de que algumas variáveis atuam como fatores protetores no que diz respeito ao conhecimento satisfatório de métodos contraceptivos, de forma que este atue como um fator de proteção. Na pesquisa em questão, os fatores que demonstraram maior relevância foram: escolaridade maior que nove anos ou ensino superior, renda maior que três salários mínimos e cor branca (para os métodos de curta duração).

*Palavras-chave:* métodos contraceptivos; planejamento familiar; anticoncepção feminina.

<https://doi.org/10.5327/JBG-0368-1416-2020130238>  
**Abscesso perianal simulando bartolinite: relato de caso**

Ana Carolina Loureiro Salgado<sup>1</sup>, Maria Roberta Meneguetti Seravali Ramos<sup>2</sup>, Maria Alice Coelho Marotta Moreira<sup>1</sup>, Luiza Cunha Horta de Andrade<sup>1</sup>, Júlia Sabino de Araújo<sup>1</sup>, Caroline Oliveira<sup>1</sup>

<sup>1</sup>Hospital Federal de Bonsucesso – Rio de Janeiro (RJ), Brasil.

<sup>2</sup>Hospital Cardoso Fontes – Rio de Janeiro (RJ), Brasil.

**Introdução:** Os abscessos perianais geralmente surgem por meio de uma infecção criptoglandular inespecífica e são tratados com drenagem espontânea ou cirúrgica. A fistula anal ocorre frequentemente como resultado de um abscesso formado nessa região, acometendo geralmente adultos jovens, com prevalência de 0,01% na população geral, predominando no sexo masculino. Mais frequente entre a 3ª e a 5ª década de vida. O seu diagnóstico é clínico. Os pacientes acometidos apresentam, geralmente, histórico de edema, dor e drenagem (espontânea ou cirúrgica) de abscesso anorretal. Pode haver a associação de sintomas como descargas perianais, sangramentos, quadros diarreicos e abertura externa da fistula. Outras causas de fistula anal incluem doença de Crohn, trauma, tuberculose, radiação ou malignidade. O tratamento da fistula é frequentemente cirúrgico, com a ressecção ou abertura e curetagem do trajeto. A técnica vai depender do tipo de fistula, extensão, múltiplos trajetos e comprometimento da musculatura anorretal. **Objetivo:** Relatar o caso de fistula anal com manifestação em região vulvar. **Material e Métodos:** Revisão de prontuário e coleta de dados. **Resultados e Conclusão:** Paciente S.M.D.S., sexo feminino, 47 anos, do lar, casada e brasileira. Atendida em fevereiro de 2020 com desconforto em região vulvar há seis meses após “drenagem de bartolinite à esquerda”. Realizou colonoscopia há dois anos, com evidência de pólipos. História familiar de prima materna com câncer de reto. Em tratamento para câncer de mama há um ano. Sem atividade sexual há 1 ano, em uso de DIU de cobre há 15 anos. Ao exame ginecológico, foi visualizada área sugestiva de granuloma de cerca 1 cm em região perineal (local de suposta drenagem de bartolinite não condizente com anatomia), com saída de pequena quantidade de secreção purulenta com odor fétido. Exame especular normal. Iniciado azitromicina, ceftriaxona, secdnazol dose única, anti-inflamatório e aplicação de ácido tricloroacético a 90% na região de granuloma. Retornou após um mês persistindo área com aspecto esponjoso em períneo à esquerda e observada presença de um orifício com trajeto de aproximadamente 2 cm. Avaliada pela proctologia em julho de 2020, quando foi visualizado orifício fistuloso em região perianal anterior à esquerda a 3 cm da margem anal com trajeto para cripta anterior. Toque retal doloroso e cripta anterior acometida. Realizada cateterização do trajeto fistuloso com estilete, confirmando o diagnóstico de fistula perianal anterior. O diagnóstico diferencial entre bartolinite e abscesso perianal com envolvimento de vulva é desafiador e nem sempre suspeitado pelo ginecologista. A região perianal deve sempre ser examinada para avaliar a presença de sinais flogísticos locais, evitando assim a drenagem cirúrgica na área genital e o desenvolvimento de uma fistula retovaginal. Quando diagnosticada e realizado tratamento específico e multidisciplinar, é possível obter resultados satisfatórios, com melhora na qualidade de vida.

*Palavras-chave:* glândula de bartholin; fistula retovaginal; abscesso.

<https://doi.org/10.5327/JBG-0368-1416-2020130239>  
**Lipoma de vulva levando à disfunção sexual: relato de caso**

Kiara de Medeiros Braga Cruz Pessanha<sup>1</sup>, Cristiano Salles Rodrigues<sup>2</sup>, Fernanda Fernandes Figueira<sup>1</sup>, Mariana Monteiro Rangel Pacheco<sup>1</sup>, Bruna Lahud Abreu Netto<sup>1</sup>, Yohana Peixoto Vilela<sup>2</sup>

<sup>1</sup>Afamci – Campos dos Goytacazes (RJ), Brasil.

<sup>2</sup>Universidade Federal do Rio de Janeiro – Macaé (RJ), Brasil.

**Introdução:** A abordagem de possíveis disfunções sexuais em mulheres portadoras de tumorações vulvares benignas ou malignas é de suma importância para a qualidade de vida da paciente. Anamneses e exame físico mais detalhado, enfocando aspectos sexuais, não são realizados de forma rotineira, o que resulta, muitas vezes, em insatisfação sexual, dúvidas e abandono por seus maridos, alegando medo de se contaminar ou machucá-las, principalmente pela influência de mitos e tabus. Os lipomas são os tumores benignos mais comuns dos tecidos moles. No entanto, lipomas localizados em vulva são extremamente raros e a literatura é incerta quanto à sua incidência mundial. **Objetivo:** Destacar a importância do diagnóstico diferencial das lesões vulvares e descrever um caso clínico de lipoma localizado em vulva e suas implicações na vida sexual da mulher. **Método:** Trata-se de um estudo observacional do tipo relato de caso, desenvolvido a partir da observação clínica e da revisão de prontuário. Para fundamentação teórica, foram utilizados artigos publicados nas bases de dados Scientific Electronic Library Online (SciELO), PubMed

e Literatura Latino-americana e do Caribe em Ciências da Saúde (LILACS). **Resultados:** J.S.S.L., 50 anos, casada, G2P2A0, encaminhada ao serviço de Ginecologia para avaliação de tumoração vulvar. Durante anamnese, o que a motivou ter procurado tratamento era sua queixa quanto à disfunção sexual causada pela tumoração, que ocluía o intróito vaginal. Ao exame, apresentava tumoração de aproximadamente 5 cm em região vulvar direita, móvel, indolor, com evolução de cinco meses. Solicitada ultrassonografia de partes moles, o que evidenciou imagem isoecoica em relação ao tecido adiposo, bem delimitada, sem vascularização interna, sendo o lipoma a principal hipótese diagnóstica. Foi indicado tratamento cirúrgico para a retirada da tumoração, sendo o histopatológico conclusivo para lipoma de vulva. **Conclusão:** Os lipomas vulvares são tumores mesenquimais benignos raros que consistem em células adiposas maduras. Sua etiologia e patogênese permanecem indeterminadas, sendo relatado em todas as faixas etárias. Suas características são bem conhecidas ao exame clínico, apresentando-se como uma massa indolor, macia, móvel e de curso lentamente progressivo. No entanto, por ser raro e fazer diagnóstico diferencial com cistos vulvares, hérnia inguinal, bem como lipossarcoma, é condizente complementar investigação com exame de imagem. A ultrassonografia e a ressonância magnética são recursos de eleição para o lipoma. Nos casos sintomáticos, a excisão cirúrgica é o tratamento de escolha, que permite avaliação histopatológica para um diagnóstico preciso e gera impacto na qualidade de vida das pacientes. O médico deve trabalhar em conjunto com a mulher para desenvolver um plano de tratamento que seja mais adequado para ela e leve em conta a idade, o estilo de vida sexual e eventuais outros problemas médicos.

*Palavras-chave:* vulva; lipoma; sexualidade.

<https://doi.org/10.5327/JBG-0368-1416-2020130240>  
**Diagnóstico desafiador de tumor desmóide de mama: um relato de caso**

Leonardo França Motta<sup>1</sup>, Kiara de Medeiros Braga Cruz Pessanha<sup>2</sup>, Polyana de Paula Mendes Machado<sup>3</sup>, Thaís Ribeiro Melo<sup>3</sup>, Juliana Batista Siqueira<sup>2</sup>

<sup>1</sup>Hospital Escola Álvaro Alvim – Campos dos Goytacazes (RJ), Brasil.

<sup>2</sup>Afamci – Campos dos Goytacazes (RJ), Brasil.

<sup>3</sup>Faculdade de Medicina de Campos – Campos dos Goytacazes (RJ), Brasil.

**Introdução:** Os tumores desmóides são tumores benignos, com proliferação fibroblástica do tecido conjuntivo do músculo, fásica e aponeurose. Representam apenas 0,2% dos tumores de mama, acometendo mais comumente a faixa etária da adolescência até os 30 anos. Esses tumores são classificados de acordo com a localização em extra-abdominal, abdominal e intra-abdominal, sendo a forma intra-abdominal a mais prevalente. A expressão clínica desses tumores são compatíveis com algumas neoplasias, podendo apresentar-se como massas firmes, móveis e indolores, estando presente ou não a retração da mama e do mamilo ou edema cutânea. Na mamografia em geral, pode haver a mimetização de lesões malignas da mama, ou então encontramos um resultado inconclusivo, como BIRADS 0 (zero). Diante de tantas semelhanças com neoplasias malignas da mama, o diagnóstico do tumor desmóide se torna desafiador. **Objetivo:** Relatar o caso de uma paciente com difícil diagnóstico de um tumor raro de mama. **Métodos:** As informações foram obtidas por meio do acompanhamento da paciente, do diagnóstico histopatológico, da imagem fotográfica da lesão, além de revisão de prontuário e pesquisa bibliográfica nas bases de dados: Scientific Electronic Library Online (SciELO), PubMed, Google Scholar e Literatura Latino-americana e do Caribe em Ciências da Saúde (LILACS). **Resultados:** O.R.A.R., 58 anos, procurou o serviço de Mastologia em julho de 2018 em razão da tumoração de mama esquerda de crescimento rápido. Aventou-se a hipótese diagnóstica de tumor fíloide. Solicitada mamografia BIRADS 0 e ultrassonografia de mama cujo resultado foi BIRADS IV. Prosseguiu a investigação com core biópsia, sendo o resultado histopatológico favorável para fibromatose mamária, necessitando, contudo, de diagnóstico diferencial com carcinoma metaplásico. A imuno-histoquímica direcionou para o diagnóstico de fibromatose desmóide. Diante do resultado, optou-se por prosseguir a investigação com mastectomia simples. O resultado do histopatológico foi compatível com neoplasia de células fusiformes, e a imuno-histoquímica, com tumor desmóide de mama. Após quatro

meses da cirurgia, houve recidiva da lesão, que ocorreu de maneira rápida com evolução agressiva. Não havendo tecido para uma nova cirurgia, optou-se por tratamento hormonioterápico, radioterápico e quimioterápico, porém sem resposta, e a paciente veio a óbito. **Conclusão:** Os tumores desmoides, apesar de representarem apenas 0,2% dos tumores de mama e serem classificados como benignos, são localmente agressivos, possuindo alta recorrência local, mesmo após tratamento adequado com excisão completa. Importante, contudo, ressaltar que não cursam com metástases, necessitando repensar o diagnóstico em casos de disseminação à distância. Diante disso, é essencial que o diagnóstico seja preciso e rápido para que o tratamento seja eficaz, mantendo a paciente sob acompanhamento para identificação precoce de recidivas locais.

*Palavras-chave:* diagnóstico; tumor; mastectomia.

<https://doi.org/10.5327/JBG-0368-1416-2020130241>

### **Carcinoma metaplásico com diferenciação mesenquimal: relato de caso**

Laura Ramos Silva Ferzel<sup>1</sup>, Kiara de Medeiros Braga Cruz Pessanha<sup>2</sup>, Renata Magliano Marins<sup>1</sup>, Meire Cardoso da Mota Bastos<sup>1</sup>, Isabelly dos Santos Belo<sup>3</sup>

<sup>1</sup>Hospital Escola Álvaro Alvim – Campos dos Goytacazes (RJ), Brasil.

<sup>2</sup>Afamci – Campos dos Goytacazes (RJ), Brasil.

<sup>3</sup>Faculdade de Medicina de Campos dos Goytacazes – Campos dos Goytacazes (RJ), Brasil.

**Introdução:** Equivalendo a menos de 5% de todos os cânceres de mama, o carcinoma metaplásico representa um grupo morfológicamente heterogêneo das neoplasias malignas mamárias, que acomete, em sua maioria, mulheres na pós-menopausa. A principal manifestação clínica é nódulo palpável de crescimento progressivo e rápido. Histologicamente, é caracterizado por combinar componente epitelial e componente escamoso ou sarcomatoide. Manifesta-se tipicamente negativo para receptores hormonais e *Human Epidermal growth factor Receptor-type 2* (HER2), independentemente do subtipo histológico. **Objetivo:** Relatar caso de carcinoma metaplásico que não foi diagnosticado em material de *core biopsy*. **Método:** Levantamento de dados clínicos, laboratoriais, exames de imagem e revisão bibliográfica pelas fontes PubMed, Literatura Latino-americana e do Caribe em Ciências da Saúde (LILACS) e Scientific Electronic Library Online (SciELO). **Resultados:** K.C.M.S.R., 35 anos, com queixa de nódulo palpável de crescimento progressivo em mama esquerda. Ultrassonografia (USG) de mamas: nódulo heterogêneo de contornos irregulares, em quadrante inferior lateral (QIL) da mama esquerda, medindo cerca de 4,5x4,1 cm, BIRADS 4. Laudo histopatológico de *core biopsy*: carcinoma invasivo SOE (padrão ductal — Organização Mundial da Saúde (OMS) 2012) grau histológico 3. Imuno-histoquímica: receptor de estrogênio e progesterona negativo, HER2 inconclusivo, FISH negativo e Ki 67 90% em mama esquerda. Indicada quimioterapia neoadjuvante, sem resposta e com progressão da lesão para aproximadamente 9 cm. Paciente então foi submetida à mastectomia com biópsia de linfonodo sentinela (BLS). Laudo anatomopatológico de peça cirúrgica constatou carcinoma metaplásico com componente de condrossarcoma. **Conclusão:** Apesar de triplo negativo, o carcinoma metaplásico não apresenta boa resposta à quimioterapia neoadjuvante. A cirurgia ainda é o principal tratamento em pacientes com tumores operáveis, independentemente do tamanho do tumor. Mais estudos são necessários para avaliação do comportamento biológico e da conduta terapêutica.

*Palavras-chave:* carcinoma; mama; diagnóstico.

<https://doi.org/10.5327/JBG-0368-1416-2020130242>

### **Relato de caso: tumor borderline de ovário na gestação**

Julia Motta de Morais<sup>1</sup>, José Augusto Machado<sup>1</sup>, Anne Dominique Nascimento Lima<sup>1</sup>, Juliana Andrade Goldschmidt de Queiroz<sup>1</sup>, Pamela Carolina Lima Lago<sup>1</sup>, Caroline Campos Garcia<sup>1</sup>

<sup>1</sup>Universidade Federal do Rio de Janeiro – Rio de Janeiro (RJ), Brasil.

**Introdução:** O tumor borderline de ovário (TBO) é um tumor de origem epitelial que representa 10–15% dos tumores ovarianos, apresenta crescimento lento e possui potencial de malignidade. O diagnóstico é histológico após

cirurgia. Distinguem o TBO: atipia nuclear, estratificação epitelial, formação de projeções papilares microscópicas, pleomorfismo celular e atividade mitótica. Diferencia-se do carcinoma invasor pela ausência de invasão estromal. O marcador tumoral CA-125 é comumente negativo em estágios iniciais. O TBO na gestação é raro, com incidência significativa de estágio avançado, tumor mucinoso e bilateralidade. **Objetivo:** Relatar o caso de gestante portadora de massa ovariana e ascite volumosa com diagnóstico de tumor borderline. **Material e Métodos:** Os dados foram obtidos por meio de revisão de prontuário e de literatura específica disponível no PubMed utilizando as palavras-chave “borderline ovarian tumors” e “pregnancy”. **Resultados e Conclusão:** Paciente de 20 anos, primigesta, com idade gestacional de 8 semanas, encaminhada ao nosso serviço após ultrassonografia de primeiro trimestre evidenciando ovário esquerdo aderido à parede uterina posterior contendo volumosa formação cística com componente sólido medindo 12,7 × 9,5 × 8,4 cm e grande quantidade de líquido ascítico. Apresentando elevação isolada de CA-125 (372,8 UI/mL). Clínica de aumento do volume abdominal há dois meses, sem sinais de perda ponderal. Realizada paracentese com análise citológica de líquido citrino com ausência de malignidade. Paciente submetida à laparotomia exploradora com 13 semanas e 3 dias, sendo identificado, no ato operatório: ascite volumosa citrina (3 L), útero aumentado compatível com idade gestacional e massa retrouterina de origem ovariana esquerda com 15 cm, exofítica, sem cápsula, fragmentando-se mediante manipulação, aderida ao útero e a anexo direito. Mediante encontrado na cirurgia, optou-se por cirurgia citoredutora com exérese macroscópica total da lesão com ooforectomia esquerda, anexectomia direita (devido aderências) e preservação do útero. Procedimento sem intercorrências e ultrassonografia realizada após este, com visualização de batimentos cardíacos fetais. Laudo histopatológico evidenciou tumor seroso borderline micropapilar de ovário esquerdo, sendo ausentes cápsula e invasão estromal. Sem alterações em tecido ovariano direito. Gestação em curso em acompanhamento pré-natal. Proposto seguimento pelo CA-125 e exames de imagem, com proposta de reestadiamento durante cesariana (se houver indicação obstétrica) ou pós-natal em caso de parto vaginal. Os TBO diagnosticados na gestação exibem características agressivas, sendo o diagnóstico e o tratamento precoces essenciais. O tratamento é baseado no estadiamento intraoperatório e é possível realizar cirurgia conservadora com preservação de útero e anexo contralateral. O seguimento deve ser realizado com exames de imagem, dosagem de CA-125 e é recomendado planejar novo estadiamento cirúrgico.

*Palavras-chave:* gestação; doenças ovarianas; cistos ovarianos.

<https://doi.org/10.5327/JBG-0368-1416-2020130243>

### **Fibrossarcoma ovariano: apresentação de caso e revisão da literatura**

Polyana de Paula Mendes Machado<sup>1</sup>, Cristiano Salles Rodrigues<sup>1</sup>, Bruna Lahud Abreu Netto<sup>1</sup>, Fernanda Fernandes Figueira<sup>2</sup>, Karolinne Rangel Riscado Arruda<sup>1</sup>

<sup>1</sup>Faculdade de Medicina de Campos – Campos dos Goytacazes (RJ), Brasil.

<sup>2</sup>Afamci – Campos dos Goytacazes (RJ), Brasil.

**Introdução:** As neoplasias ovarianas podem ser divididas conforme origem histogenética. O fibrossarcoma ovariano se encontra no grupo de neoplasias mesenquimais malignas, sendo de raríssima incidência. A história natural do câncer de ovário é caracterizada por sintomas tardios, com queixas mais comuns relacionadas à extensão da doença além da pelve. Não existem exames complementares formalmente indicados para a confirmação diagnóstica, porém os marcadores tumorais séricos, como alfafetoproteína, gonadotrofina coriônica humana e CA-125, auxiliam na avaliação diagnóstica e na monitorização pós-tratamento. **Objetivo:** Destacar a importância do diagnóstico diferencial das lesões ovarianas e discutir sobre um tratamento mais digno e atual no Sistema Único de Saúde (SUS). **Método:** Trata-se de um estudo observacional do tipo relato de caso, desenvolvido a partir da observação clínica e da revisão de prontuário. Para fundamentação teórica, foram utilizados artigos publicados nas bases de dados Scientific Electronic Library Online (SciELO), PubMed e Literatura Latino-americana e do Caribe em Ciências da Saúde (LILACS). **Resultados:** M.B.S., 36 anos, nuligesta, tabagista, procurou o serviço de Ginecologia do Hospital Escola Álvaro Alvim, da

Faculdade de Medicina de Campos, Rio de Janeiro, com queixa de dor abdominal, sendo encontrada massa pélvica no exame físico. Foi solicitada tomografia computadorizada de abdome e pelve (exame disponível no serviço), a qual apresentou volumosa massa cística multiloculada anexial à esquerda com linfonodos satélites aumentados, sugestiva de etiologia neoplásica, sendo indicado tratamento cirúrgico. A princípio, optou-se por tratamento conservador com salpingooferectomia à esquerda, por se tratar de paciente jovem e nuligesta, sendo ofertada congelação de óvulos. Contudo, os estudos histopatológico e imuno-histoquímico foram compatíveis com fibrossarcoma ovariano, sendo a cirurgia primária complementada por histerectomia e salpingooferectomia à direita e linfadenectomia bilateral. Após apresentação das opções terapêuticas, a paciente se recusou a receber tratamento adjuvante com quimioterápicos, sendo respeitada sua vontade. No momento, está em seguimento na rotina ginecológica e oncológica apresentando marcadores tumorais em declínio. **Conclusão:** Comparados com os tumores epiteliais ovarianos, os fibrossarcomas são raros e, por isso, há escassa descrição bibliográfica. O tratamento do câncer de ovário se baseia na cirurgia e na quimioterapia, sendo a primeira normalmente a etapa inicial, já que, por meio dela, é realizada a confirmação diagnóstica e o estadiamento cirúrgico. A dosagem sérica do CA-125 é uma importante ferramenta na avaliação da resposta ao tratamento complementar pós-cirúrgico. Por se tratar de uma doença rara, ainda não há descrição consensual sobre o manejo mais adequado e, em se tratando de paciente jovem e sem prole constituída, seu futuro reprodutivo deve ser avaliado e garantido, devendo o médico assistente apresentar as opções terapêuticas, levando em conta os desejos, medos e anseios da paciente para a tomada de decisão conjunta.

*Palavras-chave:* fibrossarcoma; ovariectomia; neoplasias ovarianas.

<https://doi.org/10.5327/JBG-0368-1416-2020130244>  
**Rotura perineal pós-traumática grau 3 com resolução por perioneoplastia pela técnica de lawson tait: um relato de caso**

Ana Raquel Ferreira Borges<sup>1</sup>, Juliana Gomes Longen<sup>2</sup>, Rodrigo Cerqueira de Souza<sup>2</sup>

<sup>1</sup>Imepac Centro Universitário – Araguari (MG), Brasil.

<sup>2</sup>Conjunto Hospitalar do Mandaqui – São Paulo (SP), Brasil.

**Introdução:** Os traumatismos na área genital feminina, a depender de sua gravidade e dimensão, podem afetar órgãos reprodutivos, urinários, gastrointestinais, além de todo o contexto biopsicossocial da vida da paciente. Assim, ao dar ênfase aos traumas oriundos de acidentes automobilísticos, nota-se que estes podem gerar lesões que exigem do médico em atendimento a abordagem adequada ao ferimento, bem como o acolhimento da vítima para amenizar a dor, os anseios e as sequelas decorrentes da situação causadora da lesão, a fim de que seja feito um tratamento compatível com suas necessidades psíquicas e fisiológicas. **Objetivo:** Analisar o caso clínico de uma vítima de acidente de trânsito que sofreu rotura perineal e anal de 3º grau, com indicação cirúrgica de perioneoplastia. **Relato de Caso:** V.A.V., 37 anos, sexo feminino, sofreu trauma de moto em colisão frontal com automóvel há 4 anos, ocasionando fratura pélvica, bem como rotura perineal e anal de 3º grau. Foi submetida à transversostomia, para implantação de bolsa de colostomia, e à cirurgia ortopédica, para colocação de fixador sacroilíaco e fixador de ramos isquiopúbicos, ambos bilateralmente. Em seguida, realizou-se biofeedback, por dois anos, programando cirurgia de Lawson Tait. Deu, então, entrada hospitalar para internação pré-operatória para a reconstrução da região genital, sem queixas. À avaliação ginecológica, o perineo apresentava-se íntegro, com uma única abertura para micção e canal vaginal. No dia seguinte, em jejum e em antibioprofilaxia com cefazolina, a paciente foi levada ao centro cirúrgico ginecológico e submetida à raqui-anestesia. Na posição de litotomia, foi feita antisepsia e assepsia local, sondagem vesical, com saída de urina clara, e consequente abertura da mucosa vaginal posterior até o terço superior da vagina. Com a dissecação da mucosa vaginal lateral até as bordas mediais do septo reto-vaginal e do períneo, foi feita a identificação do esfíncter externo do ânus e músculo transverso superficial do períneo. Houve, então, a aproximação das bordas do septo vaginal, reconstruindo o septo. Em seguida, realizou-se a aproximação do

transverso superficial do períneo, a aproximação do bulbo cavernoso e, por fim, o fechamento da mucosa vaginal. Assim, efetuou-se a síntese da pele, com consequente avaliação da integridade dos pontos por toque retal e vaginal, bem como da diurese da paciente. E, finalmente, a hemostasia e assepsia final. No dia posterior à cirurgia, já em ingesta oral, afebril, normotensa, normocárdica, com diurese presente na cor clara, sem queixas, ausência de sinais flogísticos à inspeção e de ademais intercorrências, a paciente recebeu alta hospitalar. **Conclusão:** Verifica-se, portanto, a necessidade do cuidado intensivo e ampliado do médico, bem como da avaliação individualizada e criteriosa dessas lesões. É imprescindível, também, que o tratamento priorize sempre o bem-estar e a qualidade de vida da paciente, além de oferecer autonomia e independência à vítima.

*Palavras-chave:* trauma; períneo; pelve.

<https://doi.org/10.5327/JBG-0368-1416-2020130245>  
**Metástase de carcinoma de sítio primário de mama para o trato genital feminino: relato de caso e revisão de literatura**

Emanuelle Fick Bohm<sup>1</sup>, Ernesto de Paula Guedes Neto<sup>2</sup>

<sup>1</sup>Universidade Católica de Pelotas – Pelotas (RS), Brasil.

<sup>2</sup>Hospital Moinhos de Vento – Porto Alegre (RS), Brasil.

**Introdução:** Os sítios mais comuns de metástases de câncer de mama são pulmões, ossos, fígado e cérebro. Sítios menos comuns incluem trato gastrointestinal, pâncreas, baço, tireoide, adrenais, rins, coração e trato genital feminino (TGF). As metástases no TGF de sítios primários distantes são incomuns, mas quando se apresentam, tendem a estar envolvidas com os ovários ou o endométrio. O relato deste estudo retrata a ocorrência de neoplasia maligna metastática paratubária em paciente com carcinoma primário de mama. **Objetivos:** Relatar o caso de uma paciente com metástase de carcinoma de sítio primário de mama para o TGF e revisar na literatura disponível tal ocorrência. **Material e Métodos:** As informações do caso foram obtidas a partir da revisão de prontuário, registro fotográfico diagnóstico da paciente e revisão de literatura. A revisão foi realizada na base de dados do PubMed, em estudos publicados nos últimos 20 anos (2000–2020), com os termos “breast cancer” AND “metastasis” AND “female genital tract”. Os artigos selecionados foram estudos meta-analíticos, casos clínicos e revisões na língua inglesa. **Resultados e Conclusão:** Paciente, sexo feminino, 70 anos, G1P1. Há 20 anos submetida à mastectomia esquerda apresentando carcinoma ductal invasor (CDI), com RE e RP positivo e *Human Epidermal growth factor Receptor-type 2* (HER2) negativo. Realizou histerectomia com anexotomia profilática com diagnóstico de neoplasia maligna metastática em tuba esquerda com 1:1 cm no maior eixo. Exame imuno-histoquímico apresentando GATA3 negativo, CK7, Mamoglobina, PAX8, RP e RE positivos. Exames laboratoriais e de imagem pré-operatórios negativos para neoplasia. O CDI é o tipo mais comum de câncer de mama invasivo, seguido pelo carcinoma lobular invasivo (CLI). Contudo, metástases para o TGF são mais frequentemente associadas ao CLI do que ao CDI. Estima-se que mais de 80% dos cânceres de mama que metastatizam para o TGF são CLI. Um estudo realizado em mulheres com metástase ginecológica (n=54) demonstrou que 42,6% tinham câncer de mama correspondente a CLI; 48,1%, carcinoma invasor sem tipo específico; e 9,3%, outros. Além disso, o estudo revelou que os sítios de metástases ginecológicas mais envolvidos foram os ovários, seguido das tubas e do útero. A respeito da expressão de biomarcadores de tumores primários que se espalharam para sítios ginecológicos, 93,5% expressou RE positivo; 65,7%, RP positivo; e 0%, HER2 positivo. Uma avaliação de 13 casos mostrou que, enquanto a expressão de RE e FOXA1 foi mantida ou aumentada durante a progressão para órgãos ginecológicos, a expressão de proteínas acessórias envolvidas com a regulação hormonal diminuiu. Conforme o aumento do tumor, as células que expressam RP, RA e GATA3 em metástases distantes diminuíram em 69,2, 38,5 e 46% dos casos, respectivamente. O relato em questão confirma os resultados obtidos nos estudos, já que apresenta semelhança na expressão gênica de carcinomas primários de mama com metástase para o TGF. No entanto, apresenta um histotipo incomum para metástases ginecológicas.

*Palavras-chave:* câncer de mama; metástase; neoplasias da mama.

## OBSTETRÍCIA

<https://doi.org/10.5327/JBG-0368-1416-2020130246>

### Gemelaridade imperfeita do tipo parapagus

Samara Mirelly dos Santos Guedes<sup>1</sup>, Greifus Greigor Benites<sup>1</sup>, Denise Cristina Moz Vaz Olliane<sup>1</sup>, Gabriel Rodrigues Anacleto<sup>1</sup>, Fausto da Silva Gonçalves<sup>1</sup>, Carolina Buck<sup>1</sup>

<sup>1</sup>Faculdade de Medicina de São José do Rio Preto – São José do Rio Preto (SP), Brasil.

**Introdução:** A gemelaridade imperfeita caracteriza-se pela fusão dos fetos em gestações monocoriônicas e monoamnióticas em decorrência da divisão tardia do blastocisto com incidência estimada de 1,5 por 100 mil nascimentos. A gemelaridade imperfeita é classificada de acordo com o local da fusão e seu prognóstico depende do compartilhamento de órgãos, malformações associadas e a possibilidade de separação dos fetos. **Objetivo:** Relatar o caso de gemelaridade imperfeita do tipo “parapagus”, caracterizada pela união lateral extensa dos fetos com compartilhamento de órgãos, representando um desafio no manejo e no aconselhamento pré e pós-natal. **Material e Métodos:** Paciente de 21 anos, secundigesta, encaminhada ao serviço de Medicina Fetal em razão de ultrassonografia de 24 semanas apresentando gestação com fetos unidos a partir do tórax (gêmeos siameses). Na avaliação ecográfica realizada em nosso serviço, foram visualizados dois polos cefálicos separados de aspecto habitual, tórax e abdome únicos, com duas colunas vertebrais, dois estômagos e um fígado. Dois membros superiores e dois membros inferiores de aspectos habituais. Em região cardíaca, coração à esquerda aparentemente com quatro câmaras de aspecto habitual e, adjacente a este, à direita, coração aparentemente com duas câmaras; ambos fundidos na linha média. Foram realizados avaliação multidisciplinar e aconselhamento ao casal da impossibilidade da separação cirúrgica pós-natal. Antecipação terapêutica do parto foi solicitada e negada. Paciente evoluiu com trabalho de parto com 36 semanas e 5 dias, sendo realizada cesariana com recém-nascido de 3590 g, Apgar 3/7. Mantém-se vivo aguardando exames complementares para posterior seguimento clínico e conduta. **Resultado e Conclusões:** O diagnóstico precoce, o conhecimento da correta determinação do tipo de gemelaridade imperfeita e a extensão da fusão podem auxiliar no aconselhamento ao casal, permitindo acompanhamento em centro de Medicina Fetal com equipe multidisciplinar.

*Palavras-chave:* gravidez de gêmeos; gêmeos unidos; gêmeos monozigóticos.

<https://doi.org/10.5327/JBG-0368-1416-2020130247>

### Cistoadenoma mucinoso de ovário em gestante: relato de um caso

Lais Pimenta Faleiros<sup>1</sup>, Greifus Greigor Benites<sup>1</sup>, Denise Cristina Moz Vaz Olliane<sup>1</sup>, Gabriel Rodrigues Anacleto<sup>1</sup>, Iranildo Gonçalves Nobre<sup>1</sup>, Fausto da Silva Gonçalves<sup>1</sup>

<sup>1</sup>Faculdade de Medicina de São José do Rio Preto – São José do Rio Preto (SP), Brasil.

**Introdução:** O cistoadenoma mucinoso de ovário é um tumor benigno secretor de mucina que surge a partir do epitélio da superfície ovariana. A presença de um tumor no ovário durante a gravidez é uma complicação rara. Sua incidência é de 1/8 mil gestações. **Objetivo:** Este trabalho teve como objetivo descrever um caso clínico de uma gestação associada a cistoadenoma mucinoso de ovário, que evoluiu até o termo. **Material e Métodos:** Paciente de 20 anos, secundigesta, foi encaminhada ao pré-natal de alto risco com 16 semanas de gestação em razão da imagem sugestiva de cisto ovariano à direita com volume de 2.749 cm<sup>3</sup>. Ultrassonografia obstétrica com 29 semanas identificou imagem cística, unilocular, anecoica, de paredes lisas e regulares, sem fluxo ao estudo Doppler, com volume de 2.406,8 cm<sup>3</sup>. Em complementação ao exame, foi realizada ressonância magnética de abdome superior e pelve, que evidenciou imagem cística, de paredes finas e regulares, com volume de 2.859,9 cm<sup>3</sup>, de provável origem ovariana direita. Paciente manteve acompanhamento no pré-natal regularmente sem intercorrências. Foi submetida à laparotomia exploradora com parto cesáreo com 37 semanas e 4 dias em razão de sofrimento fetal agudo e exêrese de massa anexial em ovário direito, procedimento sem intercorrências. Em anatomopatológico, confirmado cistoadenoma mucinoso de ovário. **Resultado e Conclusões:** A presença de tumores ovarianos são um achado incomum em gestações. Na maior parte dos casos, esses tumores são assintomáticos, sendo diagnosticados por meio de exames

de imagem. A presença de tumores gigantes de ovário torna a gestação de alto risco em razão da maior incidência de complicações, como torção ou ruptura do cisto, abortos espontâneos, distocias e trabalho de parto prematuro. O diagnóstico precoce permite melhor seguimento clínico e planejamento cirúrgico, levando em conta a sintomatologia, as características da massa ovariana e a idade gestacional, visando ao melhor prognóstico do binômio materno-fetal.

*Palavras-chave:* cistoadenoma; doenças ovarianas; ovário.

<https://doi.org/10.5327/JBG-0368-1416-2020130248>

### Mielomeningocele: abordagens fetais e prognóstico

Denise Muzzi de Oliveira Safe<sup>1</sup>, Paulo Roberto Nassar de Carvalho<sup>2</sup>, Fernando Maia Peixoto Filho<sup>2</sup>

<sup>1</sup>Hospital Central da Aeronáutica – Rio de Janeiro (RJ), Brasil.

<sup>2</sup>Instituto de Estudos em Tecnologia da Saúde – Rio de Janeiro (RJ), Brasil.

**Introdução:** A espinha bífida é a anomalia congênita do Sistema Nervoso Central compatível com a vida mais comum, tendo como forma mais frequente a mielomeningocele. Cerca de 88 a 96% dos pacientes com espinha bífida sobrevivem até um ano de idade, e 75% deles sobrevivem até a idade adulta, porém com múltiplas comorbidades. O Brasil é o quarto país com maior incidência de anencefalia e espinha bífida, atrás apenas do México, do Chile e do Paraguai. Nos últimos anos, tem surgido diferentes abordagens cirúrgicas para a correção da mielomeningocele. **Objetivo:** O presente trabalho de revisão bibliográfica teve como objetivo analisar e comparar as abordagens cirúrgicas de reparo pré-natal existentes, bem como seus desfechos e riscos. **Material e Métodos:** Buscas por artigos relacionados ao tema foram realizadas nas plataformas PubMed e Literatura Latino-americana e do Caribe em Ciências da Saúde (LILACS), incluindo os termos: “myelomeningocele”, “spina bífida” e “fetal surgery”. As referências duplicadas foram excluídas, e foram selecionados artigos publicados entre 2009 e 2020, nos idiomas português ou inglês. A leitura dos artigos foi realizada de acordo com a ordem de *best match* e, ao longo da leitura na íntegra dos artigos selecionados, foram resgatadas referências mais antigas consideradas importantes para a revisão. **Resultados:** Em 2011, após a publicação do estudo MOMS (*Management of Myelomeningocele Study*), tornou-se evidente os benefícios da cirurgia pré-natal quando comparada com a tradicional correção pós-natal. Atualmente, existem, além da cirurgia a céu aberto intrauterina, a possibilidade de correção minimamente invasiva do defeito da coluna por técnicas fetoscópicas. É consenso entre sociedades como a American College of Obstetricians and Gynaecologists (ACOG) e a The Society of Obstetricians and Gynaecologists of Canada (SOGC) que o reparo pré-natal da mielomeningocele traz benefícios comprovados, à custa do aumento de riscos materno-fetais. As cirurgias abertas apresentam algumas complicações exclusivas, como a deiscência focal ou completa da cicatriz uterina, bem como um risco maior de rotura uterina, o que contraindica o nascimento pela via de parto vaginal. O reparo fetoscópico reduz esses riscos maternos associados à histerotomia. No entanto, observou-se incidência maior de deiscência de sutura do reparo da mielomeningocele, necessitando de reparo posterior, bem como de rotura prematura de membranas ovulares. O nascimento antes de 34 semanas ocorreu também com maior frequência após reparo fetoscópico, porém essa diferença parece menor quando a técnica fetoscópica é utilizada com a exteriorização do útero. **Conclusão:** Acreditamos que a cirurgia fetoscópica minimamente invasiva deve ser a base para o futuro do reparo intrauterino para correção da mielomeningocele. Para que tal fato se concretize, será necessário alcançar maior uniformidade entre as técnicas atualmente utilizadas e uma comparação direta, em estudo de alto grau de qualidade científica, com o reparo pré-natal “a céu aberto”.

*Palavras-chave:* myelomeningocele; spina bífida; doenças fetais.

<https://doi.org/10.5327/JBG-0368-1416-2020130249>

### Prevalência de anomalias congênicas e fatores associados em recém-nascidos no estado do Rio de Janeiro de 2013 a 2016

Kelbert dos Santos Ramos<sup>1</sup>, Luiza Corrêa de Oliveira<sup>1</sup>, Amanda Lima de Oliveira<sup>1</sup>, Yoná Natalli Mendonça<sup>1</sup>, Marion Kielmanowicz Amazonas<sup>1</sup>, Rodrigo Chaves<sup>1</sup>

<sup>1</sup>Universidade Estácio de Sá, Campus Città – Rio de Janeiro (RJ), Brasil.

**Introdução:** Anomalias congênitas, defeitos ao nascimento e malformações congênitas são os termos usados frequentemente para descrever as perturbações do desenvolvimento presentes ao nascimento. Entre os fatores causais das anomalias congênitas, destacam-se: agentes infecciosos; agentes ambientais, como radiação; fatores mecânicos; e compostos químicos, assim como doenças maternas. **Objetivo:** Investigar a prevalência de anomalias congênitas e fatores associados em nascidos no estado do Rio de Janeiro, Brasil, no período de 2013 a 2016, por meio do Sistema de Informações sobre Nascidos Vivos (SINASC). **Material e Métodos:** Estudo transversal, quantitativo e de caráter descritivo, em que os dados foram coletados no banco de dados do SINASC e analisados pelo *software* Statistica 12.5 Enterprise. **Resultados e Conclusão:** De 2013 a 2016, notificaram-se 913.704 nascidos vivos no estado do Rio de Janeiro, dos quais 6.762 apresentaram alguma anomalia congênita, o que corresponde a 7,4 casos para cada mil nascidos vivos. Constatou-se que 33% dos casos notificados são de malformações congênitas do aparelho osteomuscular. Observa-se maior chance de anomalias em gestações em faixas etárias extremas (10 a 14 anos —OR 1,12) e 40 a 64 anos — OR 1,74); entre gestantes que não realizaram nenhuma consulta pré-natal e gestantes que realizaram apenas 1 a 3 consultas; e em gestação dupla (OR 1,16). Constatou-se que o sexo masculino (OR 1,25), recém-nascidos com peso ao nascer de menos de 2499 g (OR 3,43) e gestações com duração menor que 36 semanas também são fatores associados à maior chance de anomalias congênitas. É de extrema importância o diagnóstico precoce das anomalias congênitas ao longo das consultas de pré-natal, com o objetivo de melhorar a qualidade de vida e reduzir índices de mortalidade infantil. Para isso, é necessário o incentivo à realização adequada de pré-natal e estudos futuros sobre a associação das anomalias com os fatores, especialmente faixa etária materna.

*Palavras-chave:* malformações congênitas; anomalias congênitas; doenças fetais.

<https://doi.org/10.5327/JBG-0368-1416-2020130250>

### Predição de crescimento intrauterino restrito no rastreamento combinado de primeiro trimestre

Isabela de Oliveira Cunha<sup>1</sup>, Alfredo de Almeida Cunha<sup>1</sup>, Fernando Maia Peixoto Filho<sup>2</sup>, Paulo Roberto Nassar de Carvalho<sup>2</sup>

<sup>1</sup>Hospital Central do Exército – Rio de Janeiro (RJ), Brasil.

<sup>2</sup>Hospital Perinatal – Rio de Janeiro (RJ), Brasil.

**Introdução:** O conceito de restrição do crescimento fetal tardio (CFT) foi introduzido para descrever fetos com insuficiência placentária que não é grave o suficiente para resultar em CFT com fluxo arterial umbilical anormal, mas é grave o suficiente para associar-se com alto risco perinatal ou complicações de longo prazo. Entretanto, há necessidade de retroceder a investigação para o primeiro trimestre, na esperança de possível intervenção. **Objetivo:** Realizar revisão bibliográfica do tema. **Material e Métodos:** As palavras-chave CIUR (crescimento intrauterino restrito) e IUGR (*intrauterine growth restriction*) foram identificadas na Biblioteca Virtual em Saúde (BVS). O termo CIUR também foi pesquisado na Literatura Latino-americana e do Caribe em Ciências da Saúde (LILACS), nos últimos dez anos. Com o auxílio do Endnote, foram realizadas pesquisas no PubMed usando a palavra-chave (MeSH term) *intrauterine growth restriction* (IUGR), no período 2011–2020. Os artigos foram baixados e foi montada uma pasta com eles em formato pdf. Posteriormente, foram importados pelo Endnote. **Resultados:** Na LILACS, nos últimos 10 anos, foram recuperados 20 artigos com texto completo. No PubMed, no período 2011–2020 (até agosto), foram identificadas 5.551 referências sob o título “*intrauterine growth restriction*”. Utilizando como filtro a expressão “*first trimester*”, restaram 370 referências, e após um segundo filtro (“*screening*”), 308 referências. Destas, conseguimos os textos completos em .pdf de 101, que foram utilizados para a presente revisão. Modelos foram identificados incluindo dados clínicos maternos (método de contração, tabagismo, altura materna), métodos de imagem (Doppler da artéria uterina, avaliando o índice de pulsatilidade — PI) e avaliação bioquímica (fator de crescimento placentário — PIGF, gonadotrofina coriônica —  $\beta$ hCG, *pregnancy-associated plasma protein-A* — PAPP-A, *soluble fms-like tyrosine kinase* — sFlt-1 e *disintegrin and metalloprotease* — ADAM 12). **Conclusão:** Neste estudo, foram utilizados diferentes modelos com associação dos fatores

mencionados anteriormente. Ainda não se identificou o modelo ideal, necessitando de novos estudos.

*Palavras-chave:* retardo do crescimento fetal; ultrassonografia pré-natal; programas de rastreamento.

<https://doi.org/10.5327/JBG-0368-1416-2020130251>

### Placas e pápulas urticariformes pruriginosas da gravidez: a propósito um caso

Veronica Aguiar Gomes Lopes<sup>1</sup>, Maria Luiza de Lima Laureano Sá<sup>1</sup>, Livia Cristina de Melo Pino<sup>2</sup>, João Alfredo Seixas<sup>1</sup>, Filomena Aste Silveira<sup>1</sup>, Leonardo Govêa Francisco<sup>1</sup>

<sup>1</sup>Centro Universitário de Valença – Valença (RJ), Brasil.

<sup>2</sup>Policlínica Geral do Rio de Janeiro – Rio de Janeiro (RJ), Brasil.

**Introdução:** As dermatoses específicas da gestação são doenças de pele que ocorrem exclusivamente durante a gravidez ou puerpério, variando de 0,5 a 3,0%. Frequentemente, esse grupo de doença se caracteriza por prurido intenso, com lesões cutâneas de morfologia variável, sendo a mais comum as placas e pápulas urticariformes pruriginosas da gravidez (PUPP). **Relato de Caso:** Gestante com 28 anos, GII PI A0, com 40 semanas e 4 dias, com queixa de prurido em região abdominal e mamas. Ao exame físico: presença de lesões eritematosas crostosas, pruriginosas em região de mamilo e abdome, poupando a região umbilical. Encaminhada para a clínica dermatológica, teve o diagnóstico de PUPP, sendo prescrito clobetazol creme + hidratante corporal 2x ao dia por 7 dias e loratadina 10 mg por 10 dias. Após três dias, foi realizada a indução do parto, sem intercorrências, com feto vivo e saudável. Em menos de 24 horas pós-parto, as lesões cutâneas tinham regredido quase completamente. **Conclusão:** O diagnóstico das PUPP é clínico, as lesões aparecem primeiro como estrias e depois se espalham para os seios, braços ou coxas, poupando a região do umbigo. As lesões inicialmente surgem como papulares eritematosas, que, posteriormente, coalescem para formar placas urticariformes. Bolhas não são vistas. A patogênese das PUPP ainda não é bem conhecida, podendo ser multifatorial. Alterações endocrinológicas, imunológicas, metabólicas e vasculares complexas associadas à gravidez podem influenciar a pele de várias maneiras. Algumas teorias sugerem que as PUPP podem representar uma resposta imunológica aos antígenos fetais circulantes. Outras teorias sugerem que o estiramento da pele abdominal pode danificar o tecido conjuntivo subjacente, resultando na liberação de antígenos que podem desencadear uma resposta inflamatória reativa. Também podem estar relacionadas ao grau de alongamento da pele durante o terceiro trimestre e à diminuição abrupta desse alongamento que ocorre com o parto. Além disso, foi relatada uma associação de PUPP com fetos masculinos e partos de cesariana. Não há alterações sistêmicas vistas nas PUPP, porém a maioria dos pacientes relata prurido grave. Os achados histopatológicos e a imunofluorescência não são específicos. Assim, o diagnóstico dessa dermatose depende principalmente de critérios clínicos. O tratamento sintomático com corticosteroides tópicos, com ou sem anti-histamínicos, geralmente é suficiente para controlar o prurido e as lesões na pele. O prognóstico materno e fetal não apresenta comprometimento e não há envolvimento cutâneo do recém-nascido. As lesões são autolimitadas e a doença tende a não se repetir. Porém, é importante reconhecer e distinguir, entre todas as dermatoses gestacionais, aquelas entidades benignas das outras que podem comprometer o bem-estar materno-fetal.

*Palavras-chave:* gravidez; prurido; dermatopatias.

<https://doi.org/10.5327/JBG-0368-1416-2020130252>

### Colestase intra-hepática da gravidez, um desafio clínico

João Alfredo Seixas<sup>1</sup>, Filomena Aste Silveira<sup>1</sup>, Juliana Monteiro Ramos Coelho<sup>1</sup>, Júlia Garcia do Espírito Santo<sup>1</sup>, Stefanie Larrhiuo Viana<sup>1</sup>, Bruna Shiguemi Saito<sup>1</sup>

<sup>1</sup>Centro Universitário de Valença – Valença (RJ), Brasil.

**Introdução:** A colestase intra-hepática da gravidez (CIHG) é uma forma reversível de colestase (fluxo biliar prejudicado) que aparece principalmente no final do segundo ou terceiro trimestre da gestação, caracterizada por prurido de

leve a grave e testes de função hepática alterados, que tendem a diminuir rapidamente após o parto, sendo significativamente mais frequente na América do Sul (9,2–15,6%). Está associada a resultados perinatais insatisfatórios e maior risco de trabalho de parto prematuro, sofrimento fetal e morte fetal intrauterina súbita. **Objetivo:** Relatar um caso de CIHG para lembrar aos pré-natalistas a necessidade do diagnóstico imediato e correto, com intervenção médica apropriada para melhorar o prognóstico fetal. **Relato de Caso:** Paciente com 29 anos, primigesta, com idade gestacional de 32 semanas e 2 dias pela ultrassonografia (USG) de 1º trimestre, deu entrada na maternidade com queixa de epigastralgia e prurido generalizado com início há 1 dia. Ao exame físico, apresentava leve icterícia 1+/4+. Entre os exames laboratoriais solicitados, apresentava bilirrubina total (BT)=0,94 mg/dL e bilirrubina direta (BD)=0,79 mg/dL. Durante a internação, foram realizados exames diariamente, sendo observado padrão progressivo: BT=1,3 mg/dL e BD=0,7 mg/dL. BT=1,7 mg/dL. A USG evidenciou evolução com diminuição de volume do líquido amniótico e doppler limitrofe. Foi indicada interrupção da gestação por parto cesáreo, com nascimento de recém-nascido (RN) único, vivo e banhado em mecônio. Na consulta puerperal paciente apresentou melhora progressiva da função hepática: BT=0,7 mg/dL, BD=0,4 mg/dL e bilirrubina indireta (BI)=0,3 mg/dL. Foi orientada quanto à necessidade de acompanhamento ambulatorial em razão do risco de novo quadro em futura gestação. **Conclusão:** Embora a etiologia da CIHG ainda permaneça obscura, fatores genéticos, hormonais e ambientais parecem interagir em sua etiopatogenia. A CIHG geralmente se apresenta com início súbito de prurido grave que rapidamente se generaliza, podendo ser atormentador, porém a principal consideração nessa patologia não é o prurido materno, mas o prognóstico fetal, significativamente prejudicado. Como há um defeito na excreção de sais biliares, resultando em ácidos biliares elevados (de até 10 a 25 vezes) no soro materno, esses ácidos podem passar para a circulação fetal, podendo ter efeitos deletérios no feto em razão da anóxia placentária aguda e da depressão cardíaca fetal. Apesar de algumas diretrizes recomendarem o tratamento com o ácido ursodeoxicólico, que tem demonstrado não apenas reduzir o prurido materno, mas também melhorar o prognóstico fetal, seu uso ainda necessita de pesquisas *in vivo* que comprovem seus benefícios. Uma vigilância obstétrica rigorosa e o parto logo que a maturidade pulmonar é alcançada, é ainda a diretriz mais recomendada. Em mulheres com história pregressa de CIHG, o uso de anticoncepcionais orais combinados não é contraindicado quando da normalização dos exames bioquímicos após o parto. A amamentação não é contraindicada.

*Palavras-chave:* colestase intra-hepática; gravidez; prurido.

<https://doi.org/10.5327/JBG-0368-1416-2020130253>

### Perfil epidemiológico da sífilis gestacional nas regiões do Brasil entre 2014 e 2018

Natália Federle<sup>1</sup>, Fábio Lima Baggio<sup>1</sup>

<sup>1</sup>Unicesumar – Maringá (PR), Brasil.

**Introdução:** A sífilis é uma infecção sexualmente transmissível causada pela bactéria *Treponema pallidum*. A sífilis gestacional pode ser transmitida verticalmente para o feto, por disseminação hematogênica transplacentária, sendo denominada sífilis congênita. Essa forma da doença pode ocasionar malformação fetal, surdez, cegueira, deficiência mental, abortamento espontâneo, parto prematuro e/ou óbito neonatal. Tais consequências demonstram a importância do acompanhamento das gestantes infectadas e de seus parceiros sexuais durante todo o pré-natal, por meio de testes para detecção da infecção, realizados na primeira consulta pré-natal, no terceiro trimestre e no parto/aborto, além do tratamento correto da gestante e de seu parceiro, para evitar a transmissão fetal e seus graves efeitos. A notificação compulsória de sífilis em gestantes foi instituída em 2005, definindo como passíveis de notificação os casos de mulheres diagnosticadas com sífilis durante o pré-natal, parto e/ou puerpério. **Objetivo:** Analisar as regiões com as maiores e menores taxas de sífilis na gestação, associado à idade e à escolaridade das pacientes, assim como as mudanças na quantidade de notificações entre 2014 e 2018. **Material e Métodos:** Estudo descritivo realizado com base em dados obtidos do Departamento de Informática do Sistema Único de Saúde (DATASUS), Brasil. Foram analisadas, além do número de casos de sífilis gestacional por região do Brasil entre 2014 e 2018, a idade e a escolaridade das gestantes. **Resultados e Conclusão:** No período em questão, foram notificados

218.303 casos de sífilis gestacional. Houve um aumento no número de casos em todas as regiões do Brasil: em 2014, foram notificados 28.699 casos, com evolução para 59.022 em 2018 (o que corresponde a um aumento de 105,6%). Analisando-se de forma regional, a Região Sudeste teve a maior cumulativa dos 5 anos, totalizando 100.279 casos. Enquanto isso, a região com o menor número de casos foi a Centro-Oeste, com 17.107 casos. A região que apresentou maior aumento percentual entre o primeiro e o último ano da análise foi a Região Nordeste, com crescimento de 147,8% no número de casos. Em relação à faixa etária, o maior número de notificações corresponde às gestantes entre 20 e 39 anos. Já em relação à escolaridade, entre as gestantes que tiveram a escolaridade informada, o maior número de casos corresponde a mulheres com 5ª a 8ª série incompleta do ensino fundamental. Em razão do aumento no número de casos notificados ao longo dos anos e da gravidade da doença quando transmitida ao feto, evidencia-se que é necessária a implementação de medidas mais efetivas para o controle da doença, como educação sexual e prevenção por meio do uso de contraceptivos de barreira. As medidas podem ser direcionadas para as gestantes habitantes da Região Sudeste, na faixa etária de 20 a 39 anos, com escolaridade de 5ª a 8ª série incompleta do ensino fundamental, que apresentaram as maiores taxas de sífilis na gestação no país.

*Palavras-chave:* sífilis; gravidez; epidemiologia.

<https://doi.org/10.5327/JBG-0368-1416-2020130254>

### Infecção fetal pela *chikungunya*

Ana Rebecca Rodrigues Barud<sup>1</sup>, Fernando Maia Peixoto Filho<sup>2</sup>, Paulo Roberto Nassar de Carvalho<sup>2</sup>

<sup>1</sup>Universidade Estácio de Sá – Rio de Janeiro (RJ), Brasil.

<sup>2</sup>Instituto de Estudos em Tecnologia da Saúde – Rio de Janeiro (RJ), Brasil.

**Introdução:** *Chikungunya* é uma doença arboviral, transmitida aos seres humanos pelos mosquitos *Aedes aegypti* e *Aedes albopictus*, e que pode passar verticalmente de mãe para filho, especialmente durante o período perinatal. Os neonatos têm maior probabilidade de serem afetados quanto mais perto do termo. **Objetivo:** Mães com febre de *Chikungunya* no período perinatal podem transmitir, em até 85% dos casos, o vírus aos recém-nascidos por transmissão vertical, resultando em infecções graves em 90% dos casos. Os objetivos deste trabalho foram revisar os dados disponíveis sobre a doença e apresentar modelo de acompanhamento da gestante e do feto acometidos. **Materiais e Métodos:** Este trabalho é uma revisão bibliográfica contendo uma avaliação crítica dos dados publicados até a presente data. Na pesquisa, utilizaram-se as bases de dados científicas PubMed, Scientific Electronic Library Online (SciELO) e Bireme. Os critérios de busca foram: procura, em português e inglês, por *Chikungunya* em conjunto com termos relacionados à gravidez, como “gravidez”, “grávida”, “neonato”, “perinatal”, “mãe”, “congênita”, “transmissão vertical” e “aborto”. Foram incluídos todos os trabalhos que, em seu título e/ou resumo, abordassem os assuntos infecção por *Chikungunya* na gravidez, prognóstico e complicações fetais ou neonatais; e foram excluídos os trabalhos não relativos a seres humanos ou que não estavam disponíveis em idioma português, inglês, espanhol ou francês. **Resultado e Conclusão:** Segundo a literatura, o risco de transmissão fetal antes de 22 semanas parece raro, mas quando ocorre é grave. Em um estudo com 1.400 grávidas, somente a internação diferiu entre as infectadas e não infectadas (40 versus 29%). Desfechos como cesariana, hemorragia, prematuridade, natimortos, peso ao nascer e malformações foram semelhantes. Já em uma revisão da literatura realizada, prematuridade foi um desfecho em 46% dos estudos, podendo ser desencadeada pela infecção viral. Sofrimento fetal foi relatado como causa da indicação de cesárea. A raridade de lesões histológicas da placenta confirmou a ausência de infecção placentária e explicou a raridade de casos de *Chikungunya* fetal antes do nascimento. Um estudo de coorte avaliou imunoglobulina G e M para vírus da *Chikungunya* (IgM e IgG VCHIK) dos neonatos para detectar infecção precoce ou tardia e não encontrou evidências de infecção congênita em bebês nascidos vivos assintomáticos expostos ao VCHIK durante a gravidez. As crianças infectadas no período periparto nasceram com viremia muito baixa ou mesmo indetectável, o que torna improvável a hipótese de microtransfusão placentária. O mecanismo presumido de transmissão viral é a passagem direta do sangue materno para a circulação fetal por meio de brechas placentárias durante o parto. A *Chikungunya* é uma doença

que pode levar a graves consequências em bebês infectados com possíveis sequelas, principalmente neurológicas, ou óbito fetal. Visto que não há tratamento específico e as graves consequências possíveis para o recém-nascido, as orientações de medidas preventivas são de extrema importância no pré-natal.

*Palavras-chave: Chikungunya; infecção; transmissão vertical.*

<https://doi.org/10.5327/JBG-0368-1416-2020130255>

### **Bav fetal congênito em gestantes anti-ro positivo: relato de caso**

Priscilla Veiga Pereira da Silva<sup>1</sup>, Nilson Ramires de Jesus<sup>1</sup>,  
Guilherme Ribeiro Ramires de Jesus<sup>1</sup>, Sergio Gonçalves<sup>1</sup>

<sup>1</sup>Hospital Universitário Pedro Ernesto – Rio de Janeiro (RJ), Brasil.

**Introdução:** O bloqueio átrio ventricular congênito (BAVc) afeta 1 em 17.000 nascimentos na população geral e sua incidência é de 2% nos nascidos expostos a anticorpos anti SSA/Ro maternos. Estes atravessam a placenta e geram um processo inflamatório local resultando em fibrose no nó átrio ventricular fetal. O BAVc pode ser de 1º, 2º ou 3º grau. Seu diagnóstico pode ser intrauterino, ao nascimento ou no 1º mês de vida, em um feto com coração estruturalmente normal. Na maioria das vezes, o bloqueio é detectado por meio de ultrassonografia (USG) no 2º ou 3º trimestre de gravidez. O tratamento do BAVc é controverso, divide-se em sintomático, para acelerar frequência cardíaca fetal (FCF), e corticoide, com objetivo curativo. **Objetivo:** Relatar o caso de uma gestante com anticorpo Anti-Ro + e seu feto diagnosticado com BAVc em hospital público terciário no Rio de Janeiro. **Materiais e Métodos:** Análise de prontuário e revisão bibliográfica. **Resultado:** Mulher, 30 anos, sem comorbidades. Uveite na infância após infecção por toxoplasmose. Sem histórico familiar de doenças autoimunes. Encaminhada para seguimento em pré-natal hospitalar após confirmação de bradicardia fetal em USG de 7 de janeiro de 2019, com idade gestacional (IG) de 26 semanas (sem) e 4 dias (d), batimento cardíaco fetal (BCF) irregular de 92 bpm, líquido amniótico normal e peso fetal estimado (PFE) de 865 g. Na primeira consulta de pré-natal nesse hospital, paciente assintomática e exame físico com BCF de 58 bpm. Exame laboratorial de 16 de janeiro de 2019 com Anti-Ro + e Anti-La -, sem demais alterações até o fim da gestação. Em 30 de janeiro de 2019, prescrito salbutamol 10 mL 8/8 h, para aumentar a frequência cardíaca fetal, e beta-metasona 4 mg/dia, para reduzir o efeito da miocardite e a queda da FCF na gestação. Iniciou ecocardiografia fetal semanal após o diagnóstico de BAV e quinzenal após IG de 28 sem. Último ECO em 27 de março de 2019, com 36 sem e 5 d: BCF 44 bpm, PFE 2720 g, sem sinais de hidropsia. Foram feitas USGs obstétricas sem doppler (este teria sua leitura prejudicada em razão da bradicardia fetal). Em 1º de abril de 2019, foi realizada cesariana eletiva, sem intercorrências, com recém-nascido (RN) masculino, peso 3050 g, Apgar 9/9, sem malformações aparentes, encaminhado para Unidade de Terapia Intensiva (UTI) neonatal. Um marcapasso (MP) foi colocado no RN em 02 de abril de 2019. Alta hospitalar do bebê com FC: 110 bpm, em uso de captopril para reduzir a pós-carga cardíaca. Está em acompanhamento no ambulatório de Cardiologia, objetivando manter MP por sete anos. **Conclusão:** O BAVc é mais frequente em fetos de mães com anti SSA/Ro + e a morte intrauterina ocorre em cerca de 6% dos casos. O ECO fetal é importante no diagnóstico precoce, pois avalia a FCF, o ritmo cardíaco, a presença e extensão de fibrose endocárdica e o grau de insuficiência cardíaca. O tratamento é controverso, o uso de corticoide possui efeitos colaterais e a reversão do BAVc total nunca foi alcançada. Não existe uma diretriz oficial, pois faltam dados na literatura e estudos randomizados em larga escala. Logo, a detecção precoce é essencial para o prognóstico neonatal nas pacientes com anti Ro +.

*Palavras-chave: doença fetal; cardiopatias congênitas; bloqueio atrioventricular.*

<https://doi.org/10.5327/JBG-0368-1416-2020130256>

### **Impacto da amamentação no desenvolvimento de lactentes**

Clara Milena Pinto Moura<sup>1</sup>, Jomar dos Santos Silva<sup>1</sup>, Mairon Mota da Silva<sup>1</sup>

<sup>1</sup>Unifeso – Teresópolis (RJ), Brasil.

**Introdução:** O leite humano é benéfico para a saúde infantil por inúmeras razões. Consegue fornecer exclusivamente os principais macro e micronutrientes

necessários para o desenvolvimento da vida após o nascimento. Apesar disso, ainda se nota que parte da população mundial introduz muito precocemente alimentos diversificados na dieta infantil sem nenhum critério específico.

**Objetivo:** Conduzir uma revisão de literatura a fim de identificar a importância do aleitamento materno no desenvolvimento de bebês pré-termo e a termo.

**Métodos:** Buscaram-se artigos acerca do assunto nos últimos 17 anos, por meio do MEDLINE, empregando as seguintes palavras-chave: “amamentação”, “saúde infantil” e “desenvolvimento infantil”. Utilizando o MeSH para obter variações das palavras-chave, foram encontrados 245 estudos. Após aplicar os critérios de inclusão e exclusão, 18 estudos foram escolhidos como parte desta revisão. **Discussão:** A maioria das evidências científicas corrobora a informação de que a composição do leite materno é variável e depende de fatores fisiológicos da mãe. Entretanto, os estudos indicam que a composição do leite materno, de mães de recém-nascidos prematuros ou não, é a melhor fonte nutricional disponível para o bom desenvolvimento infantil. Contudo, a imprecisão da composição do leite pré-maturo, junto à menor disponibilidade de macronutrientes importantes, indica a necessidade de fortificação nutricional concomitante para grande parte desse grupo. Além disso, foi comprovada a importância do aleitamento exclusivo para formação da composição da microbiota do lactente, impactando em sua saúde a curto e longo prazo. **Conclusão:** Sendo assim, o aleitamento materno, em geral, apresenta vantagens no desenvolvimento infantil, sendo possível a observação de marcos do desenvolvimento motor e cognitivo previamente quando comparados com grupo de bebês que não receberam o leite materno. Além da proteção para o surgimento de doenças, como atopias precoces.

*Palavras-chave: amamentação; saúde infantil; desenvolvimento infantil.*

<https://doi.org/10.5327/JBG-0368-1416-2020130257>

### **Importância do rastreio da incompetência istmo cervical para a indicação de cerclagem: relato de caso**

Natália Santana Aguiar<sup>1</sup>, Maria Alini Oliveira Barros<sup>2</sup>, Sabrina Ribeiro Batista<sup>3</sup>, Sérgio Luiz de Souza Junior<sup>4</sup>, Luciana Kiyoko Nacano<sup>5</sup>, Ligia Cosentino Junqueira Franco Spegorin<sup>6</sup>

<sup>1</sup>Faceres – Bady Bassitt (SP), Brasil.

<sup>2</sup>Faceres – Uberlândia (MG), Brasil.

<sup>3</sup>Faceres – Guanambi (BA), Brasil.

<sup>4</sup>Universidade Brasil – Mirassol (SP), Brasil.

<sup>5</sup>Faceres – São José do Rio Preto (SP), Brasil.

<sup>6</sup>Faculdade de Medicina de São José do Rio Preto – São José do Rio Preto (SP), Brasil.

**Introdução:** A incompetência istmo cervical (IIC) caracteriza-se pela fraqueza inata ou adquirida do sistema de oclusão do útero, associada ao esvaziamento e à cervicodilatação. Conforme há o avanço da gestação, há risco progressivo de aborto espontâneo, trabalho de parto prematuro ou corioamniorrexe. As causas incluem anormalidades uterinas, histórico de trauma ou manipulação da região istmo cervical. Logo, a ultrassonografia (USG) transvaginal é o método diagnóstico de escolha para a IIC. Em vista disso, a cerclagem istmo cervical é o tratamento cirúrgico padrão-ouro para o fortalecimento do colo e a técnica mais utilizada é a de McDonald, que consiste na sutura simples, atraumática e inabsorvível, em bolsa que passa na transição das mucosas vaginal e cervical, com indicações profiláticas ou emergenciais. Para a cerclagem profilática, a paciente deve estar entre 12 e 16 semanas de gestação com histórico prévio de IIC. Já para gestantes entre 16 e 24 semanas com exame físico sugestivo de IIC (protrusão de bolsa ou dilatação cervical sem atividade uterina) na ausência das contraindicações absolutas, podem ser submetidas à cerclagem emergencial. **Objetivo:** Avaliar a importância do rastreio da IIC e a indicação de cerclagem. **Material e Métodos:** Paciente de 25 anos, tercigesta, com histórico obstétrico de 2 partos normais prematuros extremos (com 26 semanas, que evoluiu a óbito e com 28 semanas, vivo, com sequelas de prematuridade). Realizou acompanhamento pré-natal da terceira gestação, e em seguimento de rotina com USG, foi identificada gestação de 13 semanas, ausência de malformações fetais e colo uterino fechado de 3,43 cm. Realizada cerclagem por técnica de McDonald. Em USG de 22 semanas, constatou-se afinilamento espontâneo do colo uterino, limitado por fios de sutura. Com 36 semanas e 4 dias, evidenciada restrição de crescimento intrauterino por peso fetal de 1894 g, resultando em cesariana eletiva com 37 semanas, sem intercorrências. Recém-nascido com 2314 g, Apgar 9/10, com boa evolução. **Resultados e Conclusão:** O diagnóstico de IIC, por ser



tardio, em sua maioria, resulta na terapêutica por cerclagem de emergência. Desse modo, a anamnese minuciosa com histórico clínico e obstétrico detalhado é imprescindível. Além disso, a USG transvaginal é o exame de maior acurácia, em razão de sua alta sensibilidade na avaliação prévia do encurtamento do colo uterino. Os critérios ultrassonográficos para identificação da IIC são: colo curto, com os orifícios externo e interno menor que 25 mm, esfíncter interno dilatado, istmo em funil e visualização das membranas no canal cervical. Em seguida, é de suma importância a correção cirúrgica por meio da cerclagem istmo cervical. Portanto, a IIC é uma patologia obstétrica de difícil diagnóstico. Logo, o rastreamento por meio da USG transvaginal, da anamnese e da cerclagem diminui o risco de prematuridade e de mortalidade perinatal, resultando em melhor prognóstico.

*Palavras-chave: incompetência do colo do útero; rastreamento; cerclagem.*

<https://doi.org/10.5327/JBG-0368-1416-2020130258>  
**Divergências nos protocolos de sífilis congênita no município do Rio de Janeiro**

Leandro Nunes Cristovam Silva<sup>1</sup>, Thiago Felipe Santana Freitas<sup>1</sup>, Bruna Obeica<sup>1</sup>, Jacqueline Assunção Silveira Montuori<sup>1</sup>

<sup>1</sup>Escola de Medicina Souza Marques – Rio de Janeiro (RJ), Brasil.

**Introdução:** A sífilis é uma doença infectocontagiosa que vem apresentando crescimento significativo no país na última década. Pode ser dividida em primária, secundária, terciária e congênita, em que cada apresentação possui sintomatologia específica. A avaliação neonatal de sífilis é realizada após o nascimento, aplicando-se critérios pré-estabelecidos que auxiliam na realização de diagnóstico e seguimento do tratamento. Esses, definidos como critérios de cura, possuem diferenças quando comparados com os definidos pelo Ministério da Saúde — MS (2020) e pela Secretaria Municipal de Saúde do Rio de Janeiro — SMS-RJ (2016), podendo levar a desfechos diferentes. **Objetivos:** Comparar as diretrizes atuais de rastreamento de sífilis congênita por meio do protocolo adotado pelo MS e pela SMS-RJ e seus possíveis desfechos na incidência e na prevalência. **Material e Métodos:** Foi realizada revisão por meio de artigos em PubMed, MEDLINE e periódicos. **Resultados e Conclusão:** Os protocolos de rastreamento da sífilis congênita do MS e da SMS-RJ possuem pontos de divergência no que consta a avaliação de valores de *Veneral Disease Research Laboratory* (VDRL) e do risco de reinfecção por parceiros. O município não estipula redução dos valores de VDRL no neonato, aceitando aumento de sua titulação em até uma vez. A medida vai de encontro ao critério usado pela Federação, que prevê redução deles, abrindo possibilidade para o subtratamento do paciente. Em recente atualização, o MS se aproxima do protocolo da SMS e retira obrigação ao rastreamento do parceiro, incentivando avaliação do risco de reinfecção para cada caso. Tal medida flexibiliza o rastreamento e possibilita aumento das chances de reinfecção, prejudicando o controle da disseminação. Tal fato é corroborado por dados recentes que indicam prevalência de sífilis no município com proporção de 1,5 homem para 1 mulher (Sistema de Informação de Agravos de Notificação — SINAN). No período entre 2015 e 2018 houve um aumento nos casos de sífilis gestacional, de 2.500 para 4.353, com discreta redução nos casos de sífilis congênita, de 1.410 para 1.136 (Secretaria de Vigilância em Saúde do Rio de Janeiro). A discordância protocolar, no que diz respeito ao controle de cura e rastreamento, aumenta o risco de reinfecção, além de complicações gestacionais atuais e futuras. A omissão do rastreamento do parceiro acaba por favorecer a permanência elevada em sua incidência e prevalência na comunidade. Inferindo-se a presença de uma falha nas estratégias secundárias e a necessidade de uma ação da SMS-RJ para conter a epidemia em curso, tem-se como medida a revisão e a atualização do protocolo oficial utilizado ou a troca para o mesmo em uso nos hospitais federais, associado ao controle mais rígido dos contactantes sexuais na tentativa de reduzir a disseminação e a reinfecção.

*Palavras-chave: sífilis; gestação; protocolos clínicos.*

<https://doi.org/10.5327/JBG-0368-1416-2020130259>  
**Síndrome de Horner após anestesia combinada raqui-peridural, um relato de caso**

Fernanda Aguiar Gonçalves<sup>1</sup>, Julieta Agustina Klein<sup>1</sup>, Gessica Fernanda Barbosa<sup>1</sup>

<sup>1</sup>Universidade Positivo – Curitiba (PR), Brasil.

**Introdução:** A Síndrome de Horner (SH) caracteriza-se por uma tríade de sintomas — miose, ptose palpebral e anidrose em hemiface —, cujo aparecimento está relacionado à interrupção da via de inervação oculosimpática em qualquer ponto. Em razão de sua grande extensão, atingindo hipotálamo, medula espinhal, gânglios e estruturas vasculonervosas de cabeça e pescoço, a etiologia da SH é diversa, podendo ser causada inclusive por procedimentos anestésicos, como a anestesia raqui-epidural combinada. Embora esses sintomas possam alarmar e preocupar os profissionais de saúde e o próprio paciente, nos casos relacionados à anestesia obstétrica, trata-se de um evento benigno e raro, que costuma ter regressão espontânea, não sendo associado a desfechos maternos ou neonatais ruins. **Objetivo:** Descrever um caso de SH após a realização de anestesia raqui-peridural combinada para parto cesáreo. **Descrição do Caso:** B.Z.D., 25 anos, hígida, primigesta, pré-natal sem intercorrências. Chegou à maternidade em trabalho de parto, com idade gestacional de 40 semanas, dados vitais estáveis, contrações regulares, vitalidade fetal preservada e bolsa íntegra, dilatação de 5 cm e DeLee -2, sendo encaminhada para a sala de pré-parto com medidas não farmacológicas de controle da dor. Duas horas após, a dilatação era de 7 cm e o DeLee -2 e, nesse momento, a paciente solicita analgesia de parto, sendo realizada a anestesia raqui-peridural combinada, que se seguiu com redução das contrações uterinas. Após a administração de 5 UI de ocitocina em bomba de infusão, tem-se a retomada da dinâmica uterina e amniorexe espontânea. Após quatro horas, a dilatação ainda era de 7 cm e DeLee -2, e é indicado parto cesáreo por desproporção cefalopélvica e exaustão materna. No total, foram utilizados 50,4 mL de soluções anestésicas incluindo bupivacaína, lidocaína, ropivacaína e fentanila. Após cinco minutos, a paciente apresentou fala arrastada, queda do nível de consciência (Glasgow 10), taquicardia e hipotensão. Ao final do procedimento cirúrgico, os dados vitais eram estáveis, porém estava confusa, agitada, com pupilas anisocóricas — miose e ptose palpebral, ambos à esquerda, sem nenhum outro sintoma associado. Houve resolução espontânea completa dos sintomas em 12 h e a paciente teve alta hospitalar em 48 h, sem sequelas. **Resultados e Conclusão:** A paciente apresentou hipotensão, complicação comum relacionada à indução anestésica, e, além desta, ocorreu a SH. O surgimento da SH, nesse caso, não pode ser explicado por um possível acidente subdural, dado que a paciente não apresentou nenhum dos critérios maiores ou menores de Lubenow. Sugere-se que a ocorrência da síndrome esteja relacionada a uma distribuição anestésica atípica, decorrente do grande volume de soluções anestésicas administradas, dado que volumes anestésicos acima de 40 mL podem chegar a níveis torácicos superiores e cervicais baixos, o que pode causar a interrupção da via oculosimpática e, consequentemente, a SH.

*Palavras-chave: Síndrome de Horner; cesárea; anestesia obstétrica.*

<https://doi.org/10.5327/JBG-0368-1416-2020130260>  
**Gravidez ectópica cervical: relato de caso**

Iris Isabela da Silva Medeiros Guimarães<sup>1</sup>, Beatriz Emanuele da Silva Medeiros Guimarães<sup>2</sup>, Larissa Santos Bonelli Rebouças<sup>1</sup>, Sophia Queiroz Chaves Sibalsky<sup>2</sup>, Cristina Célia Teixeira<sup>1</sup>, Aline Figueiredo de Oliveira Novaes<sup>1</sup>

<sup>1</sup>Hospital Regional Antônio Dias – Patos de Minas (MG), Brasil.

<sup>2</sup>Centro Universitário de Patos de Minas – Patos de Minas (MG), Brasil.

**Introdução:** A gravidez ectópica (GE) trata-se da implantação e do desenvolvimento do zigoto em espaço extrauterino, como ovários, tuba uterina, cérvix, entre outros. A GE é considerada um desafio para a saúde pública, sendo responsável por 75% das mortes maternas durante o primeiro trimestre de gravidez e por até 13% das mortes associadas a todo o período gestacional, além de poder afetar a fertilidade das mulheres acometidas. **Objetivo:** Relatar o caso de uma paciente atendida com GE cervical. **Materiais e Métodos:** Relato de caso. **Resultado e Conclusão:** L.A.S., 21 anos, G4PC3A0, admitida dia 27 de dezembro de 2019 com sangramento vaginal discreto e fração beta do hormônio gonadotrofina coriônica humana (bHCG) 8.831 mUI/mL em 18 de dezembro de 2019. Ultrassonografia transvaginal (USTV) demonstrou útero homogêneo com volume de 84 cm<sup>3</sup>; colo uterino deformado, contendo imagem heterogênea, hiperecogênica, com áreas anecoicas, contornos parcialmente definidos e vascularização abundante ao Doppler, invadindo colo, canal cervical e parede lateral direita, formando

massa de 54,5 cm<sup>3</sup>; endométrio de 3,1 mm; ovários sem alterações. Optado por realização de anatomopatológico (AP) para elucidação diagnóstica, e durante coleta de material apresentou sangramento vaginal volumoso, evoluindo para histerectomia total e salpingectomia bilateral. AP demonstrou placenta ectópica íncreta em junção istmo cervical, com invasão trofoblástica estromal profunda. Colo uterino com acantose ectocervical. Mundialmente, a incidência da GE varia de 1,5 a 2% das gestações, sendo que menos de 1% dessas desenvolvem-se na cérvix. Os fatores de risco para GE cervical são: doenças e cirurgias cervicais, curetagens prévias, Síndrome de Asherman, cesarianas prévias e fertilização *in vitro*. Seu diagnóstico baseia-se na história clínica e nos exames complementares. A tríade clássica sugestiva da GE consiste em: dor pélvica ou abdominal, atraso menstrual e sangramento vaginal. Os exames complementares incluem a dosagem do bHCG e a USTV. Assim, valores de bHCG acima de 2.000 mUI/mL e ausência de saco gestacional intraútero, somada à presença de tecido trofoblástico no canal cervical à USTV, sugerem GE cervical. O tratamento mais empregado em pacientes hemodinamicamente estáveis consiste na administração intramuscular (IM) de metotrexato (MTX) em protocolo de múltiplas doses, tendo em vista o elevado risco de hemorragia grave no tratamento cirúrgico. Esse protocolo trata-se na administração de MTX, 1 mg/kg, nos dias 1, 3, 5 e 7, alternado com o ácido fólico, 0,1 mg/kg IM, nos dias 2, 4, 6 e 8, a fim de minimizar seus efeitos adversos. Deve-se dosar o bHCG sempre antes de uma nova aplicação de MTX, interrompendo o tratamento caso haja queda maior que 15%. Ao final do tratamento, se não for observado tal declínio, o tratamento cirúrgico é indicado. Portanto, apesar das possíveis complicações da GE cervical, é possível diminuir o risco à vida e à infertilidade feminina por meio do diagnóstico precoce e do tratamento correto.

*Palavras-chave: gravidez ectópica; diagnóstico; tratamento.*

<https://doi.org/10.5327/JBG-0368-1416-2020130261>  
**Estupro marital: um relato de violência sexual dentro de relacionamento e interrupção de gestação prevista em lei**

Lara de Siqueira Rodrigues<sup>1</sup>, Caroline Mahlmann<sup>1</sup>, Leandro Teixeira Abreu<sup>1</sup>, Isabella Soares da Costa dos Santos<sup>1</sup>, André Luiz Clemente Beralto<sup>1</sup>

<sup>1</sup>Hospital da Mulher Heloneida Studart – São João de Meriti (RJ), Brasil.

**Introdução:** Estupro marital é um tipo de violência sexual que difere do estupro apenas pelo grau de intimidade de quem o comete. O aborto é considerado crime no Brasil, salvo casos previstos em lei. Uma dessas situações seria a gravidez decorrente de estupro/violência sexual. **Objetivos:** Relatar experiência de vítima de violência sexual por parte de companheiro, que optou por interrupção da gestação e trazer luz à possibilidade de realização de aborto previsto em lei nesses casos. **Materiais e Métodos:** Relato de caso clínico baseado em coleta de dados de prontuário de paciente vítima de abuso sexual por agressor íntimo, atendida no ambulatório de vítimas de violência sexual e submetida a procedimento para interrupção de gravidez previsto em lei, de acordo com sua decisão voluntária e consciente. **Resultados:** M.P.S., 26 anos, primeira consulta no ambulatório de vítimas de violência sexual em 05 de agosto de 2020. Relacionamento com parceiro há três anos. Em 26 de junho, saíram de casa e na volta ele manteve relações sexuais não consentidas com a vítima, que relata embriaguez, não conseguindo pedir ajuda e que não fazia uso de nenhum método contraceptivo. Teme represália, pois parceiro seria membro da milícia. Após atraso menstrual (última menstruação em 12 de junho), em 22 de julho realizou exames, com beta HCG (gonadotrofina coriônica humana) positivo e ultrassonografia, com saco gestacional tópico de 5 semanas. Solicitados ultrassonografia transvaginal, que mostrou embrião com 7 semanas e 5 dias, e laboratório com sorologias não reagentes para doenças sexualmente transmissíveis. Avaliada por equipe multidisciplinar composta de médicos, psicólogos e serviço social, retorna em 12 de agosto e opta por interromper a gestação. Para execução do aborto legal, são necessários: termos de relato circunstanciado, responsabilidade e de consentimento livre e esclarecido, parecer técnico e ata de aprovação de procedimento de interrupção de gravidez. Internada em 14 de agosto, apresentou sorologias

não reagentes e ultrassonografia com gestação de 8 semanas. Preparo do colo uterino para interrupção da gestação com misoprostol 800 microgramas dose única, por via vaginal, às 19 h. Em 15 de agosto, apresentava colo uterino amolecido, entreaberto e saída de coágulos. Submetida a procedimento de aspiração manual intrauterina, sem intercorrências. Alta em 16 de agosto com orientações e retorno. Revisão em 26 de agosto: exame físico normal, toque vaginal com discreta secreção em borra de café. Em uso de contraceptivo por conta própria. Refere estar se mudando para a Paraíba, após separação. Orientada e liberada. **Conclusão:** O caso mostra a importância da discussão sobre violência sexual por parceiros, que continua pouco visualizada e/ou minimizada pela sociedade e envolve muita vergonha e medo por parte das vítimas. Gestações resultantes podem trazer enorme carga emocional. Nesses casos, é fundamental a orientação sobre direitos e possibilidades disponíveis, sendo uma dessas, a interrupção.

*Palavras-chave: violência sexual; aborto; gestação.*

<https://doi.org/10.5327/JBG-0368-1416-2020130262>  
**Análise do número de óbitos maternos em Goiás no período de 2007 a 2017**

Giane Hayasaki Vieira<sup>1</sup>, Laura Araújo de Carvalho<sup>1</sup>, Maria Luiza Martins de Faria<sup>1</sup>, Andréa Araújo dos Santos Albernaz da Silveira<sup>1</sup>, Isabela Lôbo da Silva<sup>1</sup>

<sup>1</sup>Pontifícia Universidade Católica de Goiás – Goiânia (GO), Brasil.

**Introdução:** A Organização Mundial da Saúde (OMS) define mortalidade materna como a morte de uma mulher gestante ou em até 42 dias após o término da gestação, independentemente da sua duração ou localização. Ocorre por causa relacionada com ou agravada pela gravidez ou por medidas tomadas em relação a ela, não incluindo causas acidentais ou incidentais, e constitui grave violação dos direitos da mulher à saúde. Ainda nesse contexto, a mortalidade materna pode ser influenciada por fatores sociais, como idade, raça, escolaridade, padrão socioeconômico e estado civil, e, por isso, reflete a qualidade de vida de uma região. A mortalidade materna reflete a qualidade dos serviços de saúde prestados às mães e aos recém-nascidos, justificando a importância de uma análise profunda de suas variáveis. **Objetivo:** Analisar o número de óbitos maternos em Goiás durante o período de 2007 a 2017, correlacionando com a idade, cor/raça e escolaridade maternas, e grupo CID-10. **Material e Métodos:** Trata-se de um estudo observacional, descritivo, longitudinal e retrospectivo, de análise do número de óbitos maternos e suas variáveis no estado de Goiás em um período de dez anos. Os dados foram obtidos na plataforma *on-line* Tabnet/DATASUS do Ministério da Saúde em fevereiro de 2020 e são referentes às estatísticas vitais. Não foi necessária a aprovação do Comitê de Ética em Pesquisa, pois são dados públicos. As variáveis escolhidas e utilizadas para análise foram “idade materna”, “cor/raça materna”, “escolaridade materna” e “grupo CID-10”. Esses constituem indicadores de saúde para avaliar a qualidade dos serviços prestados à saúde materno-infantil. Os dados incluídos e analisados se referem somente aos óbitos maternos no estado de Goiás durante o período de 2007 a 2017. Os cálculos foram realizados no Excel. **Resultados e Conclusão:** No período de 2007 a 2017, totalizaram-se 512 óbitos maternos em Goiás, sendo 55 em adolescentes (10 a 19 anos), 233 em mulheres de 20 a 29 anos, 188 entre 30 e 39 anos, e 36 acima de 40 anos de idade. Mulheres brancas contabilizaram 154 óbitos; mulheres pretas, 62; pardas, 264; amarelas, 2; e ignorado, 30. Em relação à escolaridade, 48 mulheres não tinham nenhuma ou tinham apenas 1 a 3 anos; 106 possuíam 4 a 7 anos, e 212, mais de 8 anos, sendo ignorado 146 casos. Os grupos CID-10 com mais prevalência foram hipertensão relacionada à gravidez (120), complicações do trabalho de parto (105) e complicações relacionadas ao puerpério (53). A mortalidade materna constitui um dos indicadores de saúde mais adequados para avaliar a cobertura e a qualidade dos serviços de saúde de forma integral, pois reflete a realidade da desigualdade social do país. Os índices epidemiológicos analisados contribuem para o planejamento de ações e políticas públicas de saúde do estado de Goiás, que promovam atenção integral à gestante e ao seu filho.

*Palavras-chave: morte materna; epidemiologia; política de saúde.*

<https://doi.org/10.5327/JBG-0368-1416-2020130263>

### Análise do número de nascidos vivos de mães adolescentes em Goiás no período de 2007 a 2017

Giane Hayasaki Vieira<sup>1</sup>, Isabela Lôbo da Silva<sup>1</sup>, Filipe Teixeira Borges Neves<sup>1</sup>, Geovanna Silva Nunes Marçal<sup>1</sup>, Giovanna Siqueira Bocchi<sup>1</sup>

<sup>1</sup>Pontifícia Universidade Católica de Goiás – Goiânia (GO), Brasil.

**Introdução:** A adolescência, definida como o período de vida entre 10 e 19 anos, é uma fase de profundas mudanças sociopsicológicas e anatomo-metabólicas, entre elas o crescimento rápido, o surgimento das características sexuais secundárias, a conscientização da sexualidade e a estruturação da personalidade. A gravidez na adolescência, tanto por sua prevalência crescente quanto pelas suas significativas repercussões biopsicossociais, constitui tema de grande relevância na realidade social brasileira e deve ser, portanto, estudada e analisada a fundo, a fim de que políticas públicas que possam mitigar o problema sejam pensadas, planejadas e executadas. **Objetivo:** Analisar o número de nascidos vivos de mães adolescentes no estado de Goiás durante o período de 2007 a 2017, correlacionando com a idade, a cor/raça, o estado civil e o grau de instrução maternos, o número de consultas de pré-natal e o peso ao nascer do recém-nascido (RN). **Material e Métodos:** Estudo observacional descritivo baseado em dados de estatísticas vitais no Tabnet/DATASUS. Os descritores utilizados foram “idade da mãe”, “cor/raça”, “estado civil da mãe”, “grau de instrução da mãe”, “consultas de pré-natal” e “peso ao nascer”. Foram analisados somente os dados referentes a mães adolescentes residentes em Goiás do período de 2007 a 2017. **Resultados e Conclusão:** No período de 2007 a 2017, foram observadas, no estado de Goiás, 191.251 gestações em mulheres com idade entre 10 e 19 anos, das quais 95,5% correspondem à faixa dos 15 aos 19 anos. No que tange à cor/raça, a maior parte das gestações (59%) ocorreu em mulheres que se autodeclararam pardas; 26,7% em mulheres autodeclaradas brancas; 2,6%, pretas; 0,6%, amarelas; 0,1%, indígenas; e 11,0% foi ignorado. Além disso, 68% eram solteiras; 15,4% com união consensual; 14,5%, casadas/ e 1,8% foi ignorado. Quanto ao grau de instrução das mães, a maior parte (58,8%) estudou entre 8 e 11 anos. Em relação ao número de consultas de pré-natal, 53,9% das mães responderam ter ido a 7 ou mais consultas. O peso ao nascer do RN foi, na maior parte dos casos (60,6%), entre 2500 e 2999 g. A gravidez na adolescência é considerada um importante problema de saúde pública, uma vez que pode acarretar complicações obstétricas, com repercussões para a mãe e para o recém-nascido, além de problemas psicossociais e econômicos. Nesse sentido, o levantamento epidemiológico analisado pode contribuir para o planejamento e o desenvolvimento de políticas públicas eficientes e efetivas destinadas a esse grupo populacional no estado de Goiás.

*Palavras-chave:* gravidez na adolescência; epidemiologia; política de saúde.

<https://doi.org/10.5327/JBG-0368-1416-2020130264>

### Exposição ao vírus varicela-zoster na gestação: um relato de caso

Natália Federle<sup>1</sup>, Fábio Lima Baggio<sup>1</sup>, Marjorie Figueiredo Manfredo<sup>1</sup>, Luma Carolynne Araujo Neves Borges Oriente<sup>2</sup>

<sup>1</sup>Unicesumar – Maringá (PR), Brasil.

<sup>2</sup>Fundação Hospitalar Santa Terezinha de Erechim – Erechim (RS), Brasil.

**Introdução:** A varicela é uma doença exantemática causada pela primoinfecção do vírus varicela-zoster (*herpesvírus humano 3*), transmitida por aerossóis ou contato direto com lesões. Além disso, a doença pode ser transmitida pela gestante infectada para o bebê, por via placentária, durante o parto ou pela amamentação. É tipicamente marcada pelo polimorfismo de lesões: vesículas, pústulas e crostas, em um mesmo momento; além de febre, cefaleia e mialgia. No neonato, ela pode se manifestar como varicela congênita ou perinatal. A forma congênita é definida pela infecção materna entre 0 e 20 semanas de gestação, a qual pode gerar embriofetopatias, como retardo de crescimento intrauterino, microftalmia e defeitos cardíacos. Já a forma perinatal é conceituada pela infecção do recém-nascido até o 10º dia de vida e é marcada por febre, lesões cutâneas e dificuldade respiratória. **Objetivo:** Destacar

a importância do diagnóstico e do seguimento da gestante com a infecção pelo vírus varicela-zoster, além de apresentar um caso que resultou em um desfecho desfavorável. **Material e Métodos:** Análise de acompanhamento, conduta, diagnóstico e seguimento de gestante infectada pelo vírus varicela-zoster, atendida no Hospital Santa Terezinha em Erechim, Rio Grande do Sul. **Resultados e Conclusão:** K.F.N., 22 anos, segunda gestação, 1 aborto prévio, 33 semanas de gestação, sorologias do 3º trimestre negativas, queixa de febre de 38°C e contrações. Apresentou lesões eritematopapulosas não pruriginosas de início súbito em tronco e membros, poupando pescoço, face e mãos. Foi iniciada antibioticoterapia (ampicilina, gentamicina e metronidazol) para suspeita de corioamnionite e indicada interrupção da gestação por indução de parto com misoprostol. Realizado parto vaginal sem intercorrências. Após 15 dias, o recém-nascido iniciou com lesões polimórficas em toda a superfície corporal. Foram realizados testes sorológicos na mãe e no bebê, resultando na comprovação de varicela em ambos. O neonato foi medicado com imunoglobulina para herpes-zoster, mas mesmo assim apresentou forma grave da doença (cardiopatía com flutter atrial), evoluindo para óbito. A infecção gestacional pelo vírus varicela-zoster, além de causar sintomas maternos, pode provocar doença grave no bebê, caso a mãe tenha apresentado varicela até cinco dias antes ou dois após o parto. Entretanto, se a mãe apresentou varicela mais de cinco dias antes do parto ou três dias após, pode ocorrer a forma leve no neonato, em razão da transferência de anticorpos via placentária ou por amamentação. No caso relatado, a criança desenvolveu a forma grave da varicela e foi a óbito. Em relação às definições de varicela congênita e perinatal, o caso se manifestou de forma atípica, não sendo possível determinar se a transmissão do vírus varicela-zoster ocorreu durante a gravidez, o parto ou a amamentação.

*Palavras-chave:* varicela; herpesvírus humano 3; gravidez.

<https://doi.org/10.5327/JBG-0368-1416-2020130265>

### Vasa prévia: uma revisão de literatura sobre a importância do diagnóstico precoce e manejo adequado

Sarah Veloso Araújo Gomes<sup>1</sup>, Douglas Vinicius Reis Pereira<sup>1</sup>, Ana Paula Machado Botelho<sup>1</sup>, Gabriel Martins Cruz Campos<sup>1</sup>

<sup>1</sup>Faculdade Ciências Médicas de Minas Gerais – Belo Horizonte (MG), Brasil.

**Introdução:** A vasa prévia (VP) é uma condição obstétrica caracterizada pela inserção anômala do funículo umbilical fetal. Conseqüentemente, tem-se a anteriorização dos vasos fetais em relação à sua apresentação no seguimento uterino inferior. É uma condição rara, que acomete 1 a cada 2.500 gestantes, podendo ocasionar graves complicações. O diagnóstico precoce por meio da ultrassonografia (USG) durante o pré-natal é o principal método para prevenir intercorrências na gestação. **Objetivo:** Este trabalho visou salientar a importância do seguimento obstétrico e a realização da USG para identificação precoce dessa condição, além de disponibilizar as atualizações sobre o manejo proposto por diferentes entidades da área. **Material e Métodos:** Realizou-se uma revisão sistemática da literatura nas bases de dados PubMed, Literatura Latino-americana e do Caribe em Ciências da Saúde (LILACS), Scientific Electronic Library Online (SciELO) e UpToDate. Foram selecionadas as publicações que abordaram o diagnóstico, o prognóstico e a conduta nessas alterações, no período de 2011 a 2020. Priorizaram-se os artigos recentes e coerentes com a prática médica atual, com o maior nível de evidência, além dos consensos de sociedades médicas. **Resultados e Conclusão:** Diante desse cenário obstétrico, definem-se dois tipos de VP. O primeiro decorre da disposição dos vasos fetais desprotegidos entre placenta e cordão umbilical, que se encontram sobre o colo uterino ou próximo a ele. O segundo ocorre quando a placenta é lobulada e os vasos fetais que conectam os lobos se encontram próximos ao colo uterino. Entre os fatores de risco, pode-se citar: placenta prévia, cesariana anterior, cirurgia uterina prévia, lobulação placentária, gestação por fertilização *in vitro* e gestação múltipla. Em função da vulnerabilidade na disposição dos vasos fetais, a principal complicação decorre da sua ruptura, ocasionando desde hemorragia exacerbada à morte fetal, ou mesmo comprometimento da circulação fetal em caso de pressão

mecânica sobre eles. Com o avanço na qualidade diagnóstica da USG de rotina durante o pré-natal, facilitou-se o diagnóstico precoce, o que possibilitou intervenção adequada com cesariana eletiva entre 34 e 36 semanas e garantiu aumento da sobrevida fetal. Além disso, a detecção prévia dessa afecção diminui a necessidade de assistência de urgência ao recém-nascido. Para tanto, o manejo do quadro clínico da gestante deve ser individualizado e baseado em condutas atualizadas e com alto nível de evidência. Diante das variadas complicações da VP, torna-se necessária a suspeição pelo médico diante de sinais clínicos, como sangramento vaginal associado à bradicardia fetal para intervenção adequada. Inclusive, é fundamental a adesão das gestantes às consultas de pré-natal, incluindo seguimento ultrassonográfico, assim como a realização dos exames de rotina preconizados, com o intuito de se diagnosticar precocemente tanto essa condição quanto outras e prolongar a gestação o maior tempo possível.

*Palavras-chave:* vasa prévia; sangramento vaginal; morte fetal.

### <https://doi.org/10.5327/JBG-0368-1416-2020130266> **Câncer de colo uterino na gestação: relato de caso**

Natália Federle<sup>1</sup>, Marjorie Figueiredo Manfredo<sup>1</sup>, Fábio Lima Baggio<sup>1</sup>, Luma Carolynne Araujo Neves Borges Oriente<sup>2</sup>

<sup>1</sup>Unicesumar – Maringá (PR), Brasil.

<sup>2</sup>Fundação Hospitalar Santa Terezinha de Erechim – Erechim (RS), Brasil.

**Introdução:** Entre os tumores ginecológicos no Brasil, o câncer de colo uterino é o segundo em maior prevalência. A ocorrência de tumores malignos em gestantes é rara, sendo o carcinoma do colo uterino (CCU), a neoplasia maligna mais frequente nessa população. Os tumores de células escamosas representam 75% de todos os cânceres de colo uterino. Clinicamente, o CCU em fase inicial apresenta-se assintomático. No entanto, no estágio mais avançado dessa patologia, alguns sintomas podem surgir, como o sangramento vaginal, sintomatologia de maior prevalência durante a gestação. O diagnóstico pode ser feito por meio da biópsia, da inspeção do colo do útero, de testes citológicos e da colposcopia. Ademais, o maior dilema do câncer de colo na gravidez é a escolha da terapia ideal, tanto para o feto quanto para a mãe. **Objetivo:** Destacar a importância do diagnóstico, do tratamento e do seguimento da gestante com câncer de colo de útero. **Material e Métodos:** Obtiveram-se os dados por anamnese, exame físico, exames complementares e revisão do prontuário de atendimento de gestante com câncer de colo uterino, atendida no Hospital Santa Terezinha em Erechim, Rio Grande do Sul. **Resultados e Conclusão:** D.A.R.M., 33 anos, primigesta, sem história familiar de câncer. Inicia quadro de sangramento uterino anormal. Realizada colposcopia de colo uterino, que revela lesão maligna, confirmada por biópsia em 17 de janeiro de 2018. Inicia acompanhamento com a Oncologia com idade gestacional de 19 semanas, sendo diagnosticado carcinoma de células escamosas de colo uterino ECII (estádio clínico II) sem comprometimento de paramétrios, com indicação cirúrgica primária. Paciente relata desejo de manter a gestação, mesmo ciente dos riscos da quimioterapia neoadjuvante. Após 4 ciclos de quimioterapia neoadjuvante, paciente interna com 33 semanas e 2 dias. Realizada corticoterapia para maturidade pulmonar fetal, e decide-se pela interrupção da gestação com 34 semanas, via cesariana. Ocorre extração de feto vivo, Apgar 9-9. Puerpério imediato sem intercorrências, alta no quinto dia de pós-operatório. Realizada histerectomia radical, com linfadenectomia inguino-ílica bilateral e retroperitoneal no dia 17 de julho de 2018, sem intercorrências. Mantém controle com a Oncologia, sem recidiva até o momento (janeiro de 2020). Conclui-se que no ECII, o carcinoma invadiu além do útero, mas não se estendeu para o terço inferior da vagina ou para a parede pélvica, sendo considerada doença cervical localmente avançada. Nesse estágio, a conduta deve ser individualizada de acordo com tamanho tumoral, idade gestacional e desejo da paciente de manter ou não a gestação. A paciente do caso manifestou seu desejo pela manutenção da gestação; então a quimioterapia neoadjuvante foi a única possibilidade de preservar a gestação, sendo realizado, posteriormente ao nascimento, o tratamento cirúrgico.

*Palavras-chave:* oncologia; neoplasias do colo de útero; gravidez.

### <https://doi.org/10.5327/JBG-0368-1416-2020130267> **Razão de mortalidade materna de adolescentes por região do Brasil no período de 2014 a 2018**

Alice Rios de Oliveira<sup>1</sup>, Camila Osterne Muniz<sup>2</sup>, Camila Pena Queiroz<sup>3</sup>, Júlia Lopes de Assis<sup>4</sup>, Márcia Sacramento Cunha Machado<sup>3,5</sup>

<sup>1</sup>União Metropolitana de Educação e Cultura – Salvador (BA), Brasil.

<sup>2</sup>Universidade Salvador – Salvador (BA), Brasil.

<sup>3</sup>Escola Bahiana de Medicina e Saúde Pública – Salvador (BA), Brasil.

<sup>4</sup>Universidade de Tecnologia e Ciência – Bahia (BA), Brasil.

<sup>5</sup>Universidade Federal da Bahia – Salvador (BA), Brasil.

**Introdução:** A gravidez na adolescência tornou-se um problema de saúde pública. O corpo de uma jovem mulher ainda não está fisiologicamente preparado para a gestação até seus 19 anos. Logo, torna-se uma gravidez de alto risco quando ocorre antes dessa idade. As comorbidades que acometem essas grávidas são inúmeras, podendo chegar ao óbito. **Objetivo:** Traçar o perfil regional, etário e de escolaridade da adolescente grávida relacionado com a mortalidade materna. **Material e Métodos:** Trata-se de um estudo epidemiológico, descritivo, retrospectivo da gravidez na adolescência nas cinco regiões do Brasil de 2014 a 2018. Relacionou-se a mortalidade da amostra com as variáveis: escolaridade da mãe e faixa etária (10 a 14 anos e 15 a 19 anos). As fontes dos dados foram o Sistema de Informações sobre Nascidos Vivos (SINASC) e o Sistema de Informações sobre Mortalidade (SIM), disponíveis no Departamento de Informática do Sistema Único de Saúde do Brasil (DATASUS). O indicador utilizado foi a razão de mortalidade materna, obtido pelo número de óbitos maternos até 42 dias pós-parto dividido pelo total de nascidos vivos multiplicado por 10<sup>5</sup>. **Resultados e Conclusão:** No período do estudo, o perfil sociodemográfico da gravidez na adolescência apresentou um resultado de maior razão de mortalidade materna entre 10 e 14 anos na Região Centro-Oeste, com valor de 4,4. Já entre 15 e 19 anos, a região com o maior resultado foi a Norte, com valor de 57,9. Em relação à escolaridade, de 10 a 19 anos, a região com o maior índice de nenhuma escolaridade foi a Norte. Desse modo, o estudo evidencia a razão de mortalidade materna na adolescência como um problema de saúde pública, principalmente no Norte e no Nordeste do Brasil, na faixa etária de 15 a 19 anos, e nenhuma escolaridade. Reconhecer esse perfil é importante para o planejamento de ações de saúde que reduzam essa razão.

*Palavras-chave:* gravidez na adolescência; mortalidade materna; perfil de saúde.

### <https://doi.org/10.5327/JBG-0368-1416-2020130268> **Dacriocistocele congênita bilateral: relato de caso de um diagnóstico pré-natal**

Flávia do Vale Araújo<sup>1</sup>, Alessandra Santanna de Miranda<sup>1</sup>, Flavia Magalhães da Matta<sup>1</sup>

<sup>1</sup>Clínica de Ultrassonografia Plena – Niterói (RJ), Brasil.

**Introdução:** A dacriocistocele congênita é uma anomalia congênita rara do sistema de drenagem lacrimal (0,02% dos recém-nascidos), que se refere à dilatação cística do saco lacrimal e do ducto nasolacrimal. Na maioria dos casos, é uma condição unilateral e ocorre predominantemente em meninas. Casos bilaterais de dacriocistocele congênita são raramente relatados, especialmente dacriocistoles isoladas sem cistos nasais coexistentes. Em todos os casos com dacriocistocele bilateral, um exame nasal cuidadoso deve ser feito para descartar cistos nasais coexistentes que podem causar síndrome do desconforto respiratório súbito em neonatos. Além disso, o diagnóstico diferencial é fundamental para orientação do prognóstico. **Objetivo:** Relatar o caso de dacriocistocele congênita bilateral. **Material e Métodos:** Relato de caso, a partir de dados coletados do prontuário da gestante. **Resultados:** Apresentamos um caso raro de dacriocistocele congênita bilateral, sem cistos intranasais concomitantes, diagnosticado por ultrassom de rotina em gestação de 36 semanas. **Conclusão:** A dacriocistocele é uma patologia benigna que se resolve espontaneamente com tratamento conservador nos primeiros meses de vida e faz diagnóstico diferencial com patologias mais graves, como encefalocele, meningoencefalocele, hemangioma capilar, cisto dermoide, linfangioma e glioma nasal.

*Palavras-chave:* dacriocistite; diagnóstico por imagem; ultrassonografia pré-natal.

<https://doi.org/10.5327/JBG-0368-1416-2020130269>  
**Fatores preditivos para resistência à quimioterapia com agente único na neoplasia trofoblástica gestacional de baixo risco com escore FIGO 5 ou 6: um estudo multicêntrico internacional retrospectivo**

Antônio Rodrigues Braga Neto<sup>1</sup>, Gabriela Paiva Soares e Ladeira Carvalho<sup>1</sup>, Fernanda Freitas<sup>1</sup>, Ana Paula Vieira dos Santos Esteves<sup>1</sup>, Joffre Amim Junior<sup>1</sup>, Jorge Rezende Filho<sup>1</sup>

<sup>1</sup>Maternidade Escola da Universidade Federal do Rio de Janeiro – Rio de Janeiro (RJ), Brasil.

**Introdução:** Pacientes com neoplasia trofoblástica gestacional (NTG) e escore de risco FIGO 5 ou 6 recebem inicialmente quimioterapia de menor toxicidade com agente único. É amplamente aceito que apenas um terço é curado, o restante necessitando de tratamento tóxico com múltiplos agentes para atingir a remissão. Identificar fatores preditivos para resistência a agentes únicos melhoraria a estratificação das pacientes que receberiam quimioterapia com múltiplos agentes, evitando que se inicie esse esquema quimioterápico com maiores efeitos colaterais em todos os casos cujo escore de risco FIGO seja 5 ou 6. **Objetivo:** Identificar quais pacientes portadoras de NTG com escore de risco FIGO 5 ou 6 são adequadamente tratadas com agente quimioterápico único como primeira linha, e quais requerem terapia inicial com múltiplos agentes. **Material e Métodos:** Trata-se de um estudo de coorte retrospectivo, multicêntrico, internacional, no qual foi realizada a revisão de prontuários de pacientes portadoras de NTG com escore de risco FIGO 5 ou 6, em três dos maiores centros de referência em NTG do mundo. Foram incluídas pacientes acompanhadas em Londres, no Rio de Janeiro e em Boston, entre janeiro de 1964 e dezembro de 2018. Variáveis significativas associadas à quimiorresistência a terapia com agente único foram testadas em um modelo multivariado. **Resultados e Conclusão:** Apenas 40,2% (141/351) das pacientes com escore de risco FIGO 5 ou 6 desenvolveram resistência a tratamentos com agente único e necessitaram de quimioterapia com múltiplos agentes para entrar em remissão. A regressão logística univariada e multivariada revelou metástases (*odds ratio* — OR: 1,6, intervalo de confiança de 95% — IC95% 1,0–2,6;  $p=0,044$ ), histopatologia de coriocarcinoma (OR: 3,0, IC95% 1,6–5,6;  $p=0,001$ ), gonadotrofina coriônica humana (hCG) pré-tratamento (OR: 2,4, IC95% 1,7–3,4;  $p<0,001$ ) e coriocarcinoma metastático (OR: 4,2, IC95% 1,5–12;  $p=0,008$ ) como fatores preditivos significativos para resistência a terapias com agente único. O modelo revelou valor preditivo positivo (PPV) de 0,8 para falha da terapia com agente único com hCG pré-tratamento  $\geq 550.000$  IU/L em pacientes sem metástases e sem coriocarcinoma, e PPV 0,85 para um hCG  $\geq 110.000$  IU/L naquelas com metástases ou coriocarcinoma. Além disso, todas as pacientes com coriocarcinoma metastático, independentemente do nível de hCG, não responderam a agentes únicos e devem receber quimioterapia primária com múltiplos agentes. Mulheres com NTG e escore de risco FIGO 5 ou 6 têm quase 60% (210/351) de chance de atingir remissão com esquemas quimioterápicos com agente único, usados como primeira linha ou sequencialmente. A quase totalidade das demais pacientes apresenta boa resposta com o tratamento subsequente com múltiplos agentes. Nossos novos fatores preditivos de resistência à terapia com agente único ajudarão a selecionar aquelas pacientes que realmente precisam de quimioterapia com múltiplos agentes desde o início do tratamento.

*Palavras-chave:* neoplasias trofoblásticas; antineoplásicos; coriocarcinoma.

<https://doi.org/10.5327/JBG-0368-1416-2020130270>  
**Miocardiopatia grave e interrupção gestacional: um relato de abortamento previsto em lei em razão de risco à vida materna**

André Luiz Clemente Beralto<sup>1</sup>, Helder Konrad de Melo<sup>1</sup>, Caroline Mahlmann<sup>1</sup>, Lara de Siqueira Rodrigues<sup>1</sup>, Isabella Soares da Costa dos Santos<sup>1</sup>

<sup>1</sup>Hospital da Mulher Heloneida Studart – São João de Meriti (RJ), Brasil.

**Introdução:** Os mecanismos fisiopatológicos da miocardiopatia periparto ainda não são totalmente definidos, apesar de já haver forte associação com pré-eclâmpsia e com os produtos de degradação da prolactina, que induzem

o quadro. O aborto, salvo situações como o risco de vida materna, é proibido no país, sendo tratado como grave problema de saúde pública e social. **Objetivos:** Relatar experiência de abortamento terapêutico em múltipara com disfunção biventricular importante em razão de miocardiopatia periparto em gestação prévia. **Materiais e Métodos:** Relato de caso baseado em coleta de dados de prontuário de paciente acompanhada em maternidade da baixada fluminense, na Unidade de Terapia Intensiva materna. **Resultados:** G.E.N.S., 23 anos, múltipara (G4PC3), 16 semanas de gestação, acometida por miocardiopatia periparto em gestação prévia, com grave disfunção biventricular residual e trombo ventricular em uso de terapia anticoagulante. Possuía classe funcional II de base pela New York Heart Association (NYHA II), aguardando transplante cardíaco. Chegou no serviço de emergência com piora de classe funcional de três dias de evolução e sintomas em repouso (NYHA IV). Ecocardiograma realizado na internação confirmou os achados dos exames prévios. Ao ecocardiograma, revelou-se disfunção contrátil importante de ventrículo direito (VD), imagem de trombo em região apical de VD e disfunção grave em ventrículo esquerdo por hipocinesia difusa. Em terapia plena para insuficiência cardíaca, equilibrada do ponto de visto hídrico e hemodinâmica. Foi realizada discussão multidisciplinar do caso. Por possuir cardiopatia com risco IV, pela Organização Mundial de Saúde, e risco extremamente alto de mortalidade e morbidade maternas, foi contraindicada a continuidade da gestação. Foi proposto a paciente e familiares a interrupção da gestação, seguida de implementação de método contraceptivo definitivo. Foi encaminhada ao serviço de pré-parto, iniciada indução com misoprostol 400 microgramas/dia, e na segunda dose terapêutica (16 de março), foi expelido feto morto com 116 g, com placenta fragmentada em seguida. Em 17 de março, ultrassonografia transvaginal revelou endométrio de 24 mm. A winter curetagem foi indicada no mesmo dia. A laqueadura tubária vídeo-laparoscópica foi realizada em 19 de março, com o período pós-operatório sem intercorrências. Recebeu alta, sendo encaminhada para acompanhamento cardiológico especializado. **Conclusão:** Relatamos um caso de aborto terapêutico por risco de vida materno, que é previsto em lei no Brasil, seguido de laqueadura tubária. Ressaltamos a importância do diagnóstico preciso da cardiopatia, da necessidade de investimento em planejamento familiar no sistema público de saúde, do aconselhamento a paciente cardiopata e seus familiares, do manejo adequado de intercorrências e da necessidade de prosseguir com as medidas necessárias à preservação da vida.

*Palavras-chave:* aborto terapêutico; gestação; aborto legal.

<https://doi.org/10.5327/JBG-0368-1416-2020130271>  
**O papel das tecnologias remotas ativas no ensino da pelviologia em contexto de pandemia por Covid-19 na disciplina de obstetrícia da Faculdade de Medicina da Universidade Federal Fluminense**

Matheus Madureira Fernandes<sup>1</sup>, Rodrigo da Silva Garcia Prieto<sup>1</sup>, Eduarda Savernini Hemery<sup>1</sup>, Luísa Vieira Aarão Reis<sup>1</sup>, Antônio Rodrigues Braga Neto<sup>1</sup>, Cristiane Alves de Oliveira<sup>1</sup>

<sup>1</sup>Universidade Federal Fluminense – Niterói (RJ), Brasil.

**Introdução:** Diante da pandemia de Covid-19, mudanças profundas no processo de ensino e aprendizado da Medicina, em geral, e da Obstetrícia, em particular, emergem como uma necessidade. No contexto de atividades teórico-práticas da disciplina de Obstetrícia, um caráter visual e interativo se revela essencial como facilitador do processo de aprendizagem discente. Portanto, a partir do uso de ferramentas digitais, buscamos analisar a transmissão do conhecimento sobre pelviologia nesse cenário novo e desafiador. **Objetivos:** Avaliar o uso de tecnologias digitais adaptadas ao contexto de um ensino mais prático da Obstetrícia, mais especificamente no âmbito da pelviologia, bem como analisar efeitos dessa metodologia na formação médica. **Material e Métodos:** Trata-se de um relato de experiência no qual se apresentou o emprego de metodologias ativas de conteúdo virtual para a sedimentação do estudo da pelviologia. Outrossim, foi aplicado um questionário por meio do Google Forms aos alunos do módulo de Obstetrícia da disciplina de Medicina Interna da Criança e do Adolescente II da Faculdade de Medicina da Universidade Federal Fluminense. O questionário contou com perguntas em formato de Escala Likert acerca de uma videoaula sobre o tema de pelviologia. Foi avaliada a satisfação de 19 alunos quanto às

ferramentas utilizadas durante uma apresentação sobre pelviologia, entre as quais estão: o aplicativo Human Anatomy Atlas, que expõe estruturas anatômicas em modelos tridimensionais e que foi empregado para o ensino dos estreitos superior, médio e inferior da pelve, assim como dos planos de Hodge e DeLee; o editor de vídeo Lightworks, no qual se acoplou uma apresentação de figuras a uma narração sem a transmissão da imagem do apresentador; e o aplicativo Kinemaster, no qual se acoplou uma apresentação de figuras a uma transmissão de vídeo do apresentador concomitante. Também foi considerada a opinião dos alunos acerca da apresentação de figuras e slides com e sem a transmissão concomitante da imagem do apresentador. **Resultados e Conclusão:** Comparando o método “apresentação de figuras explicativas concomitante à transmissão da imagem do apresentador” e “apresentação de figuras explicativas sem a transmissão da imagem do apresentador”, percebe-se que o primeiro garante a maior satisfação dos alunos (89,4%) em relação ao segundo (78,9%). No entanto, quando se considera o uso do aplicativo Human Anatomy Atlas para a representação da anatomia pélvica em 3D, o grau de satisfação se eleva para 94,7%, embora não se tenha utilizado a transmissão concomitante da imagem do apresentador. Sobre a probabilidade de recomendar a apresentação a outras pessoas, 89,5% dos alunos declararam que “muito provavelmente” a recomendariam, e 10,5%, que “provavelmente” a recomendariam. O uso dos aplicativos demonstrou-se, portanto, benéfico para o melhor aprendizado dos alunos, e a transmissão da imagem do apresentador se apresentou como um atrativo.

*Palavras-chave:* educação a distância; obstetria; tecnologia.

<https://doi.org/10.5327/JBG-0368-1416-2020130272>  
**Impacto de novas tecnologias educacionais no ensino ativo virtual da estática fetal – Experiência da disciplina de Obstetria da Faculdade de Medicina da Universidade Federal Fluminense**

Lucas Natã Lessa e Silva<sup>1</sup>, Julia Sampaio de Souza Morais<sup>1</sup>, Isabela Ouverney Livramento Saith<sup>1</sup>, Renato Sá<sup>1</sup>, Marcelo Burlá<sup>1</sup>, Antônio Rodrigues Braga Neto<sup>1</sup>

<sup>1</sup>Universidade Federal Fluminense – Niterói (RJ), Brasil.

**Introdução:** A distância física entre professores e alunos e a comunicação por meio de recursos audiovisuais são inovações trazidas pelo método de educação remota, que se constitui um desafio para as instituições de ensino de todo o país no contexto da pandemia de Covid-19. Em resposta a essa crescente demanda, foram aplicadas ferramentas tecnológicas no processo de ensino-aprendizagem na disciplina de Obstetria da Faculdade de Medicina da Universidade Federal Fluminense. **Objetivo:** Avaliar uma metodologia remota ativa para o estudo da variedade de posição e a satisfação dos estudantes com o método utilizado, dentro das limitações do ensino remoto adaptado ao contexto do uso de novas tecnologias. **Material e Métodos:** Foi desenvolvida a gravação de uma videoaula que continha a ilustração de uma pelve materna confeccionada a partir de papelão e papel sulfite, utilizada como ferramenta de estudo das variedades de posição e da estática fetal. O vídeo foi editado por intermédio do aplicativo Kinemaster e apresentado aos discentes via plataforma Google Classroom. O material utilizado pelos alunos como referencial foi aula expositiva ministrada pelo docente e material teórico disponibilizado por ele na biblioteca virtual da disciplina por meio da plataforma Google Classroom. Foi aplicado um questionário para os alunos do módulo de Obstetria da disciplina de Medicina Interna da Criança e do Adolescente II, na Faculdade de Medicina da Universidade Federal Fluminense, valendo-se dos parâmetros que regem a Escala Likert. O intuito deste foi avaliar a satisfação dos acadêmicos em relação ao conteúdo produzido e identificar possíveis melhorias na metodologia didática utilizada. **Resultados e Conclusão:** Durante a elaboração do material audiovisual a ser apresentado, houve limitações relacionadas ao uso do aplicativo de edição de vídeo, como a impossibilidade de elevação do volume acima de 2x em relação ao áudio original, o que ocasionou incongruências sonoras no material final. Os alunos que responderam ao questionário de satisfação avaliaram o conteúdo teórico do vídeo e a estrutura da apresentação como muito satisfatórios (100%). A maior parte dos espectadores pesquisados assinalou que muito provavelmente recomendariam esse vídeo para alguém que está aprendendo variedade de posição (89,5%), enquanto 10,5% provavelmente recomendariam. Em suma, a metodologia de ensino a

distância e o uso de plataformas digitais são imprescindíveis para redução de distâncias entre professor e aluno impostas pelo contexto de pandemia, bem como para manter a qualidade do ensino oferecido mesmo nas disciplinas demonstrativas, de forma a contribuir significativamente com o processo de ensino-aprendizagem remoto.

*Palavras-chave:* educação a distância; recursos audiovisuais; obstetria.

<https://doi.org/10.5327/JBG-0368-1416-2020130273>  
**Encefalopatia desmielinizante difusa pós-encefalite herpética na gestação: um relato de caso**

Diego Esteves dos Santos<sup>1</sup>, Lisieux Adriene Fritsch Xavier<sup>1</sup>, Maria Carolina Araújo dos Santos Giffhorn<sup>1</sup>

<sup>1</sup>Universidade Positivo – Curitiba (PR), Brasil.

**Introdução:** A encefalite herpética (EH) é uma doença inflamatória caracterizada por acometimento agudo do parênquima encefálico, causada pelo herpes-vírus simples. A tríade clássica de apresentação é composta de febre, cefaleia e alterações comportamentais. O tratamento é realizado com antivirais, sendo o aciclovir o mais utilizado. Uma de suas possíveis complicações é a encefalomielite desmielinizante aguda (ADEM), a qual se manifesta por meio de febre, alterações neurológicas e disfunção da medula espinal. Tipicamente, ocorre de 2 dias a 4 semanas após o evento infeccioso. A terapêutica se baseia em medicações anti-inflamatórias e imunomoduladoras. A incidência da EH em gestantes é incerta e raramente reportada, podendo ser mais grave em tais casos. Em razão da alta mortalidade e do prognóstico obscuro, é imprescindível que se faça o reconhecimento de ambas as patologias, bem como a instituição do tratamento precoce. **Objetivo:** Descrever um caso de ADEM pós-EH manifestada durante a gestação. **Descrição do Caso:** T.C.E.C., 22 anos, primigesta, idade gestacional de 20 semanas, procurou atendimento por queixa de cefaleia de forte intensidade, sem alterações neurológicas. Foi realizada coleta do líquido, cujo resultado foi sugestivo de processo infeccioso viral, além de ressonância magnética (RM) de crânio, a qual evidenciou dois aneurismas saculares em carótidas internas. Foi iniciado tratamento com aciclovir EV e pulsoterapia com metilprednisolona. A paciente evoluiu com melhora clínica e teve alta hospitalar após dez dias. Retornou ao serviço em dois dias, queixando-se de vertigem progressiva, febre e cefaleia intensa. Evoluiu com queda do nível de consciência, hemiparesia à direita e alteração da fala. Foi realizada nova RM, a qual demonstrou sinais de processo inflamatório, sendo então aventada a hipótese de doença desmielinizante pós-encefalite. A ecografia obstétrica não mostrou alterações. Foi reiniciada a terapia antiviral com corticoterapia e mantido o internamento até estabilização clínica. A gestação prosseguiu sem intercorrências, até a ocorrência de rotura prematura de membranas, com 35 semanas e 6 dias de idade gestacional. Optou-se pelo parto cesáreo, por desejo materno, sem intercorrências. Tanto a gestante quanto a recém-nascida (RN) não apresentaram sequelas decorrentes da EH. **Resultados e Conclusão:** A paciente não apresentou sequelas clínicas decorrentes da EH e da ADEM, obtendo melhora gradual e recuperação total em poucas semanas, seguindo o padrão encontrado em 70% dos pacientes com ADEM. O desfecho também foi positivo para a RN, pois entre as possíveis complicações advindas de tais patologias, como restrição do crescimento intrauterino, hemorragia cortical, microcefalia, encefalomalácia megacística, atrofia cortical e prematuridade, teve apenas a última. Por tais razões, conclui-se que a rápida presunção diagnóstica, bem como a instituição do tratamento adequado, contribuíram para a resolução favorável do quadro.

*Palavras-chave:* encefalopatia; meningoencefalite herpética; obstetria.

<https://doi.org/10.5327/JBG-0368-1416-2020130274>  
**Covid-19 na gestação em paciente com cardiopatia prévia: relato de caso**

Polyana de Paula Mendes Machado<sup>1</sup>, Karolinne Rangel Riscado Arruda<sup>1</sup>, Bruna Lahud Abreu Netto<sup>2</sup>, Fernanda Fernandes Figueira<sup>2</sup>, Mariana Pereato Fernandes<sup>1</sup>, Rylari Tavares Rangel<sup>1</sup>

<sup>1</sup>Faculdade de Medicina de Campos – Campos dos Goytacazes (RJ), Brasil.

<sup>2</sup>Hospital dos Plantadores de Cana – Campos dos Goytacazes (RJ), Brasil.

**Introdução:** A Covid-19 pode provocar um quadro respiratório agudo e sua sintomatologia varia de leve a crítica, culminando, às vezes, com a morte. Em relação às gestantes, existem poucas informações que são relatadas em uma pequena série de casos na China, onde a pandemia iniciou. Normalmente, as grávidas manifestam sintomas leves da doença e não há evidência de transmissão vertical. A gestante com Covid-19 confirmado deve receber assistência especializada, incluindo atendimento obstétrico e perinatal, com condições de segurança e isolamento. **Objetivo:** Expor o caso clínico e o desfecho de uma paciente jovem, portadora de cardiopatia prévia de etiologia desconhecida, gestante de 34 semanas, a qual testou positivo para a Covid-19. **Material e Métodos:** Revisão de prontuário e exames realizados durante a internação. **Resultados:** A.E.S.F., 32 anos, procurou a maternidade do Hospital dos Plantadores de Cana no dia 08 de julho de 2020 queixando-se de tosse e febre de 38°C há 3 dias e dispnéia há 1 dia. Questionada sobre outros sintomas, relatou mialgia e coriza iniciados há sete dias. Negou alergias e apresentou ecocardiograma do dia 12 de março de 2020, o qual mostra: função de ventrículo esquerdo normal, aumento de átrio esquerdo, valva mitral com regurgitação moderada a grave, insuficiência tricúspide leve com pressão sistólica da artéria pulmonar de 35 mmHg, veia cava inferior hiperdistendida. Ao exame, estava pouco dispneica, saturando 94% em ar ambiente. As auscultações pulmonar e cardíaca, respectivamente, possuíam murmúrio vesicular universalmente abolido sem ruídos adventícios, e bulhas hipofonéticas com sopro sistólico em foco mitral de intensidade 2+/6+, sem mais alterações. Foram solicitados exames laboratoriais, nos quais vieram alterados: leucócitos 9.000, *polymerase chain reaction* (PCR) 119, plaquetas 138.000 e lactato desidrogenase (LDH) 655. Também foi realizado um teste rápido de pesquisa de anticorpos para SARS-CoV-2, o qual foi negativo. Após um dia de internação no isolamento, a paciente evoluiu com dessaturação mesmo em uso de cateter de oxigênio (O<sub>2</sub>), sendo indicada transferência para o Centro de Tratamento Intensivo (CTI). No segundo dia de internação no CTI, foi colhido swab de orofaringe para pesquisa por meio do *reverse-transcriptase polymerase chain reaction* (RT-PCR), o qual se obteve resultado em 15 de julho de 2020 e foi detectável. No mesmo dia, a paciente evoluiu com síndrome respiratória aguda, sendo indicada intubação orotraqueal e cesariana de emergência, a qual ocorreu sem intercorrências e extraiu feto vivo. Nos dias subsequentes, evoluiu com oscilação da saturação de O<sub>2</sub> mesmo em ventilação à pressão controlada, vindo a óbito em 13 de julho de 2020 por parada cardiorrespiratória não responsiva à reanimação. **Conclusão:** Com isso, concluímos que a pandemia do vírus atingiu de forma grave a saúde mundial, sendo considerada altamente contagiosa. Em grupos específicos como gestantes, requer uma equipe de saúde multidisciplinar, com cuidados adequados direcionados também para o feto e profissionais envolvidos no atendimento e no parto.

*Palavras-chave:* coronavírus; gravidez; infecções por COVID-19.

<https://doi.org/10.5327/JBG-0368-1416-2020130275>

### Sirenomelia e normodramnia: um relato de caso

Maíra de La Rocque Pinho Araujo<sup>1</sup>, Fernando Maia Peixoto Filho<sup>1</sup>, Luísa Guimarães Santos<sup>2</sup>, Julianna Vasconcelos Gomes<sup>2</sup>, Paulo Roberto Nassar de Carvalho<sup>1</sup>, Heron Werner Junior<sup>3</sup>

<sup>1</sup>Instituto de Estudos em Tecnologia da Saúde, Clínica Perinatal, Universidade Estácio de Sá – Rio de Janeiro (RJ), Brasil.

<sup>2</sup>Instituto Fernandes Figueira – Rio de Janeiro (RJ), Brasil.

<sup>3</sup>Alta Medicina Diagnóstica – Rio de Janeiro (RJ), Brasil.

**Introdução:** A sirenomelia consiste no desenvolvimento anômalo da região caudal do corpo fetal e é uma síndrome rara e letal, que acomete 1:100.000 nascidos vivos, com predomínio no sexo masculino. Suas principais características são, além da fusão dos membros inferiores, presença de artéria umbilical única e alterações variadas no trato geniturinário. O diagnóstico da sirenomelia deve ser feito, idealmente, por exame ultrassonográfico, no 1º trimestre, quando o feto ainda se encontra em um ambiente de normodramnia e com capacidade de movimentação. Atualmente, todos os casos de sirenomelia publicados apresentam oligodramnia severa/adramnia. **Objetivo:** Relatar um caso de sirenomelia do tipo VI que cursou com normodramnia, diagnosticado no Instituto Fernandes Figueira. **Descrição do Caso:** Paciente, 30 anos, sem comorbidades, encaminhada para acompanhamento pré-natal no Instituto Fernandes Figueira na 29ª semana de gestação, com ultrassonografia

externa que evidenciava ausência de membro inferior direito e de bexiga, além de ressonância magnética que descrevia agenesia sacral, rim esquerdo de dimensões reduzidas, bexiga visualizada, pouco distendida, e rim direito não visualizado, além de outras malformações. No exame ultrassonográfico admissional do Instituto Fernandes Figueira, foi observada oligodramnia leve, rins de difícil visualização, aparentemente pélvicos, e membros inferiores fundidos. Os achados sugeriam um caso de sirenomelia. A paciente foi admitida para acompanhamento no serviço e ultrassonografias posteriores descreviam um ambiente intrauterino de normodramnia. Com 36 semanas, a paciente evoluiu com trabalho de parto em apresentação cômica, sendo encaminhada para cesariana. Houve rotura de membranas ovulares no ato operatório com saída de líquido claro. O recém-nascido (RN) foi encaminhado para a Unidade de Terapia Intensiva (UTI) com Apgar 4/5/7. Realizados, apenas, cuidados paliativos por conta do prognóstico reservado. RN evoluiu para óbito neonatal no 3º dia e foi encaminhado para necropsia, que evidenciou atresia de esôfago com fistula distal, agenesia renal bilateral, agenesia de bexiga e ureteres, fusão de membros inferiores com apenas um fêmur e uma tibia, além de outras malformações associadas. **Conclusão:** No caso, os achados ultrassonográficos eram sugestivos de sirenomelia e a necropsia confirmou agenesia renal bilateral. Apesar disso, o feto não cursou com oligodramnia nem com a sequência de Potter, como esperado. Na literatura, foi encontrado apenas um outro caso de normodramnia associado à agenesia renal bilateral. A incógnita dos casos é a origem do líquido amniótico e a hipótese por nós levantada é que seja formado, nos dois casos, por secreção pulmonar. Os fetos apresentavam, coincidentemente, agenesia do trato gastrointestinal (atresia de esôfago x atresia duodenal) — o que poderia garantir a não deglutição dos fluidos, favorecendo o acúmulo deles e levando à manutenção de volume normal de líquido amniótico.

*Palavras-chave:* sirenomelia; ectromelia; doença fetal.

<https://doi.org/10.5327/JBG-0368-1416-2020130276>

### Indicação de cesárea e Escore de Apgar

Claúdia Vicari Bolognani<sup>1</sup>, Isabela Lemos Ferrer<sup>1</sup>, Melorie Kern Capovilla Sarubo Baptistella<sup>1</sup>, Pedro Piancastelli Moreira<sup>1</sup>, Eduardo Henrique Costa Moresi<sup>1</sup>

<sup>1</sup>Escola Superior de Ciências da Saúde do Distrito Federal – Brasília (DF), Brasil.

**Introdução:** No Brasil, a taxa de cesárea situa-se em torno de 56%, valor este maior do que os 15% preconizado pela Organização Mundial de Saúde (OMS) como ideal. A OMS estima que cerca de 6,2 milhões de cesáreas sem a justa indicação de salvar o binômio materno-fetal são realizadas por ano. No Brasil, calcula-se que esse valor chegue a 560 mil, o que equivale a R\$ 84 milhões. O Índice de Apgar avalia a vitalidade do recém-nascido e seu valor está fortemente associado ao tipo de parto, tendo o escore do 5º minuto menor que 7, associação importante com mortalidade e morbidade neonatal. **Objetivo:** Avaliação das indicações obstétricas de cesárea por meio do Escore de Apgar em um hospital público do Sistema Único de Saúde, de referência para parto no Distrito Federal. **Método:** Estudo de corte transversal, incluindo todos os partos no período de janeiro a dezembro de 2019. Os dados foram coletados dos prontuários eletrônicos do sistema Intersystems TrackCare™. A frequência dos eventos foi realizada no programa SPSS Statistics v.22 com teste  $\chi^2$  de Pearson para o cálculo do p-valor. Parecer 1.689.117 do Comitê de Ética em Pesquisa da Escola Superior de Ciências da Saúde (CEP/ESCS). As indicações de cesáreas foram categorizadas em síndromes hipertensivas (SH), sofrimento fetal (SF) e cesárea prévia. Foram comparadas as frequências relativas de cada indicação. **Resultados:** Dos 2.205 partos, 1.084 (49,1%) foram cesáreas. A frequência do Apgar <7 no 5º minuto ocorreu em 0,7% de todos os tipos de parto, e não houve diferença estatisticamente significativa entre os partos normais (0,7%) e cesáreas (0,7%), com p>0,05. As principais causas de indicação de cesárea foram distócia (471 — 43,5%), cesárea prévia (387 — 35,7%), SF (247 — 22,8%), SH (118 — 10,9%) e cesárea por pós-termo (≥41 semanas, 91 — 8,4%). Para essas indicações, Apgar <7 no 5º minuto ocorreu, respectivamente, em 0,21% (1), 0,78% (3), 1,2% (3), 3,39% (3) e 0,0% (0). **Conclusão:** As altas taxas de cesárea evidenciadas neste estudo e tendo distócia e cesárea prévia como as indicações mais prevalentes, ressaltam a necessidade de melhor avaliação clínica da gestante e para a quebra de

paradigma de uma vez cesárea sempre cesárea, se considerarmos que a avaliação do Apgar no 5º min não evidenciou benefícios estatisticamente significantes em relação às vias de parto.

*Palavras-chave:* Índice de Apgar; cesárea; trabalho de parto.

<https://doi.org/10.5327/JBG-0368-1416-2020130277>  
**Análise epidemiológica nacional dos casos de sífilis em gestantes notificados pelo Sistema de Informação de Agravos de Notificação em 2017 e 2018**

Amanda Alencar dos Anjos<sup>1</sup>, Gabriel Peteno Magnusson<sup>1</sup>, Giovanna Dias Escarante<sup>1</sup>, Sadana Hillary Dal'negro<sup>1</sup>, Victória Castello Branco Iwakami de Mattos<sup>1</sup>, Patricia Leen Kosako Cerutti<sup>1</sup>

<sup>1</sup>Universidade Federal do Paraná – Toledo (PR), Brasil.

**Introdução:** A sífilis, uma infecção causada pela bactéria *Treponema pallidum*, é um problema de saúde pública que vem resistindo a todas as tentativas de eliminação desde a sua descoberta, em 1905. A maioria dos casos é sexualmente adquirida, por contato direto com a lesão infectada, mas pode ser, também, transmitida ao feto por via transplacentária. Assim como em todos os casos de sífilis, quando ela ocorre durante a gestação, as manifestações clínicas variam de acordo com o estágio da doença, podendo gerar graves consequências para a mãe e para o feto, neste com a chamada sífilis congênita, tornando essencial a investigação da infecção materna desde o primeiro trimestre da gestação e durante o pré-natal. **Objetivo:** Demonstrar o número de casos de sífilis em gestantes notificados no Brasil entre os anos de 2017 e 2018, identificando as regiões onde as notificações foram mais prevalentes e suas variáveis sociodemográficas. **Material e Métodos:** Trata-se de um estudo analítico transversal que explorou dados fornecidos pelo Sistema de Informações de Agravos de Notificação, base de dados *on-line* alimentada pela notificação de doenças e agravos que constam na lista nacional de doenças de notificação compulsória. **Resultados e Conclusão:** Em 2017, foram notificados 49.796 casos de sífilis em gestantes. Já em 2018, os casos totalizaram 62.599, aumento considerável de 12.803 casos (25,71%). Desse contingente, a maioria das gestantes é de raça parda (aproximadamente 49%) e da faixa etária entre 20 e 29 anos de idade (cerca de 53%). Segundo a idade gestacional, a maior parte dos casos de sífilis foi diagnosticada no primeiro trimestre de gestação (39%). A Região Sudeste é a que possui o maior número absoluto de notificações em ambos os anos, seguida da Região Nordeste. Entre essas, a Região Nordeste, mesmo não possuindo o maior número total de casos, obteve alarmante acréscimo percentual quando comparado a 2017 (59,64%), contrapondo-se aos 17,84% observados na Região Sudeste. Em parâmetros nacionais, corroborando com tais dados, foi observado aumento dos casos de sífilis adquirida na população geral (28,83%) e sífilis congênita (5,1%). Em suma, o aumento considerável de casos de sífilis em gestantes pode estar relacionado ao aumento da circulação do *T. pallidum* na população em geral ou à implementação do programa nacional “Rede Cegonha”, provocando acréscimo nos casos antes subnotificados. Apesar de a maioria dos diagnósticos de sífilis em gestantes ter ocorrido no primeiro trimestre de gravidez, observa-se ampliação de casos de sífilis congênita, o que sugere tratamento inadequado nesse contingente ou ausência de tratamento em parcerias sexuais, pois uma terapêutica apropriada impediria que houvesse esse desfecho desfavorável em neonatos. O cenário visualizado na Região Nordeste apoia o achado de outros estudos, constatando que há maior número de casos de doença infecciosas em regiões de maior vulnerabilidade social.

*Palavras-chave:* gestação de alto risco; perfil epidemiológico; sífilis.

<https://doi.org/10.5327/JBG-0368-1416-2020130278>  
**Papiloma Vírus Humano na gestação: os esclarecimentos sobre os meios de contaminação por meio da escolha da via de parto, preservando a autonomia da mulher**

Nayla Leala<sup>1</sup>, Marcela Rodrigues Mendonça<sup>1</sup>, Maria Vitoria Maluf Paula<sup>1</sup>, Vitor Mateus Franco<sup>1</sup>, Fernanda Luciana Calegari<sup>1</sup>

<sup>1</sup>Faculdade de Medicina em São José do Rio Preto – São José do Rio Preto (SP), Brasil.

**Introdução:** A assistência pré-natal e a escolha da via de parto são importantes como forma de prevenção e promoção ao cuidado às gestantes sujeitas à infecção pelo Papiloma Vírus Humano (HPV). Apesar de os neonatos estarem sob menor risco de exposição ao HPV com a cesárea, sua taxa de infecção por essa via é alta, e o parto cesáreo pode não ser eficaz na proteção. Já outros estudos concluem que a transmissão vertical do vírus pode acontecer durante a gravidez ou durante o parto, porém a presença de HPV, com ou sem condiloma genital, não representa indicação absoluta de cesariana. Portanto, o parto cesariano deve ser indicado apenas em casos com condilomas extensos nos quais houver obstrução mecânica do canal de parto e/ou risco de hemorragia grave. Além disso, essas informações devem ser esclarecidas desde o pré-natal da mulher, evitando a indicação precoce da cesariana, preservando sua autonomia na escolha do parto. **Objetivos:** Relatar a importância do pré-natal na promoção ao cuidado às gestantes sujeitas à infecção pelo HPV, preservando sua autonomia na escolha da via de parto. **Relato de Caso:** Y.O., 20 anos, primigesta, 37 semanas e 3 dias, relata dor em baixo ventre, durante a consulta de pré-natal. Na inspeção estática, notou-se lesões condilomatosas em vulva e região perianal de diferentes diâmetros. Durante o toque, a paciente relatou dor extrema e notou-se condilomas no canal vaginal, porém sem obstrução. Ao conversar com a paciente sobre as lesões, ela relatou sua dúvida quanto à realização do parto natural, tão almejado por ela. G.T., médica ginecologista, orientou sobre as possíveis vias de parto, deixando claro que não havia indicação absoluta de cesárea e que seria possível a realização do parto normal, caso a paciente preferisse. **Conclusão:** De acordo com a literatura, não há indicação absoluta de cesárea, pois não havia obstrução completa da via de parto natural pelos condilomas do HPV. De fato, há preferência pelo parto cesariano em razão da conveniência e da praticidade oferecida aos médicos. Cabe ressaltar que o pré-natal é de extrema importância, pois propicia o partilhar de anseios vividos pelas gestantes e o esclarecimento acerca das suas escolhas, sendo um grande desafio para a nova geração de médicos e uma grande responsabilidade social semear boas reflexões, posturas e condutas éticas para que a mulher exerça sua autonomia em uma sociedade cada vez mais desprovida de profissionais conscientes e humanizados.

*Palavras-chave:* cesárea; papiloma vírus humano; pré-natal.

<https://doi.org/10.5327/JBG-0368-1416-2020130279>  
**Classificação de Robson em um hospital público do Distrito Federal**

Eduardo Henrique Costa Moresi<sup>1</sup>, Pedro Piancastelli Moreira<sup>1</sup>, Isabela Lemos Ferrer<sup>1</sup>, Melorie Kern Capovilla Sarubo Baptistella<sup>1</sup>, Cláudia Vicari Bolognani<sup>1</sup>

<sup>1</sup>Escola Superior de Ciências da Saúde – Brasília (DF), Brasil.

**Introdução:** Em 2015, a Organização Mundial de Saúde (OMS) recomendou a utilização da Classificação de Robson (CR) para monitorar e comparar as taxas de cesárea ao longo do tempo em um mesmo hospital e entre hospitais diferentes. A CR divide as gestantes em dez grupos, auxiliando na identificação do risco para cesárea e na proposição de estratégias para trazer a taxa de cesárea o mais próximo do ideal, sem comprometer a qualidade do serviço. **Objetivo:** Avaliar as taxas de cesáreas em um hospital público do Distrito Federal pela CR. **Material e Métodos:** Estudo transversal, observacional e retrospectivo que incluiu todos os partos realizados no período de janeiro a dezembro de 2019 em um hospital público de referência para partos na cidade de Brasília, Distrito Federal (DF). Coletaram-se os dados de prontuários eletrônicos do sistema Intersystems trackCare™, da Secretaria de Estado e Saúde do DF. As gestantes foram categorizadas em dez grupos de acordo com as características: paridade, cesárea prévia, início de trabalho de parto, idade gestacional, apresentação fetal e número de fetos. A frequência dos eventos foi realizada no programa SPSS Statistics v.22 e teve aprovação do Comitê de Ética em Pesquisa da Escola Superior de Ciências da Saúde (CEP/ESCS, 1.689.117). **Resultados e Conclusão:** Em 2019, ocorreram 2.205 partos, sendo 1.121 (50,9%) partos normais e 1.084 (49,1%) cesáreas. De acordo com a CR, os grupos G1 (nulípara, feto único, cefálico, ≥37 semanas, trabalho de parto (TP) espontâneo), G3 (multípara sem cesárea anterior, feto único, cefálico, ≥37 semanas, TP espontâneo) e G5 (multípara com cesárea prévia, feto único, cefálico, ≥37 semanas) totalizaram 69,2% dos partos. Os grupos G5 e G2 (nulípara, feto único, cefálico, ≥37 semanas, induzido ou



cesárea antes do TP) contribuíram com mais de 50% das cesáreas, — 39,3 e 21,2%, respectivamente. Dentro dos grupos, o G5 teve 81,1% de seus partos cesáreas, seguido dos grupos G2, com 77,4%, e G10 (gestação única, feto cefálico, 36 semanas, inclusive com cesárea prévia), com 51,5%. Os grupos G6 (nulíparas com apresentação pélvica), G7 (múltiplas com apresentação pélvica, inclusive com cesárea prévia), G8 (gestações múltiplas, inclusive com cesárea prévia) e G9 (gestações córmicas ou oblíquas, inclusive com cesárea prévia), juntos, totalizaram 5% dos partos e contribuíram com 9,6% do total de cesáreas. Destarte, percebe-se que as taxas de cesárea no hospital de estudo foram compatíveis com as taxas encontradas no Sistema Único de Saúde do Brasil, porém muito acima do recomendado pela OMS (15%). O G5 foi mais prevalente, seguido dos grupos G2 e G10, recomendando estratégias específicas dirigidas às nulíparas e aos pré-termos.

*Palavras-chave: cesárea; parto normal; taxa de gravidez.*

### <https://doi.org/10.5327/JBG-0368-1416-2020130280> **Embolia amniótica em intraoperatório de cesariana em gestação gemelar: relato de caso**

Aline Silva Izzo<sup>1</sup>, Maria Eduarda Furtado Fernandes Terra<sup>1</sup>, Isabela Ribeiro Carvalho de Castro<sup>1</sup>, Deborah Cristina Santos de Araújo Barros<sup>1</sup>, Nathalia do Monte Lima Grisoli<sup>1</sup>, Guilherme Ribeiro Ramires de Jesus<sup>1</sup>

<sup>1</sup>Instituto Fernandes Figueira – Rio de Janeiro (RJ), Brasil.

**Introdução:** A embolia amniótica é uma complicação rara, porém com taxas de mortalidade materna de até 60%. O diagnóstico é clínico e de exclusão, caracterizado por hipóxia, colapso hemodinâmico e coagulopatia durante o parto ou nos 30 minutos seguintes. A fisiopatologia parece envolver ativação anômala de mediadores pró-inflamatórios na circulação materna em resposta a um antígeno fetal. O manejo se baseia em suporte hemodinâmico e parto imediato. **Objetivo:** Relatar o caso de paciente encaminhada a centro de referência em razão de gestação gemelar dicoriônica diamniótica, com feto 1 hidrópico e óbito de feto 2 em razão de sífilis congênita, que evoluiu com embolia amniótica e instabilidade hemodinâmica em intraoperatório de cesariana. **Material e Métodos:** Realizada revisão de prontuário para acesso a internação, exames, procedimentos e evolução do caso, associada à revisão da literatura acessada nas bases de dados PubMed e Uptodate. **Resultados:** Paciente J.M.P., sexo feminino, 20 anos, G2P1N, idade gestacional de 27 semanas e 6 dias, sem comorbidades conhecidas, fazia pré-natal irregular de gestação gemelar dicoriônica diamniótica em unidade básica de saúde. Foi encaminhada a centro de referência, assintomática, em razão de ultrassonografia (USG) externa evidenciando ascite em feto 1 e óbito de feto 2. A paciente foi internada e exames laboratoriais da internação evidenciaram tipo sanguíneo O negativo, coombs indireto negativo, sífilis de duração indeterminada (*Veneral Disease Research Laboratory* — VDRL 1/512) e anemia (Hb 7,9). Nova ultrassonografia demonstrou feto 1 hidrópico, com oligodramnia e ducto venoso alterado, e feto 2 com normodramnia e batimentos cardíacos fetais ausentes. Realizada cesariana após sulfato de magnésio para neuroproteção fetal em razão das alterações evidenciadas em USG de feto 1, com ambos os fetos natimortos. Após a extração dos fetos, paciente evoluiu no intraoperatório com episódio de crise convulsiva, rebaixamento do nível de consciência e instabilidade hemodinâmica, com necessidade de intubação orotraqueal. Ao término da cirurgia, apresentou parada cardiorrespiratória em atividade elétrica sem pulso (AESP), sendo iniciada ressuscitação cardiopulmonar com retorno à circulação espontânea após dez minutos. Durante os cuidados pós-parada, foi identificado quadro de coagulação intravascular disseminada (tempo de tromboplastina parcial ativado incoagulável e fibrinogênio de 17 mg/dL) e hemorragia pós-parto, revertida com ocitocina, ácido tranexâmico, metilergometrina, misoprostol, inserção de balão intrauterino e protocolo de hemotransfusão maciça. Após estabilização hemodinâmica, a paciente foi transferida para hospital geral para melhor acompanhamento clínico. **Conclusão:** A embolia amniótica é uma rara complicação da gestação. Em virtude da sua gravidade e instalação abrupta, é de extrema importância o seu reconhecimento precoce e pronta instalação de métodos terapêuticos que garantam melhores chances de sobrevida ao binômio materno-fetal.

*Palavras-chave: embolia de líquido amniótico; near miss; cesárea.*

### <https://doi.org/10.5327/JBG-0368-1416-2020130281> **Gestante obesa com Covid-19 e pré-eclâmpsia: relato de caso**

Mariana Fortes Balzana<sup>1</sup>, Carolina Carvalho Mocarzel<sup>1</sup>, Beatriz Ramiro Garcia Carneiro<sup>1</sup>, Carolina Horstmann de Carvalho<sup>1</sup>, Giulia Bastos Buscema<sup>1</sup>, Flavia Duraes Gonçalves<sup>1</sup>

<sup>1</sup>Hospital Federal dos Servidores do Estado – Rio de Janeiro (RJ), Brasil.

**Introdução:** A Covid-19 é uma doença infecciosa declarada como emergência da saúde pública em 2020. Gestantes representam um grupo com vulnerabilidade única em razão de suas alterações fisiológicas, susceptibilidade a infecções e comprometimento de funções imunológicas. **Relato de Caso:** P.S.S., 25 anos, branca, residente do Rio de Janeiro, gestante de 34 semanas e 3 dias, hipertensa em uso de metildopa, índice de massa corpórea (IMC) 42 kg/m<sup>2</sup>. Admitida na Unidade Materno-Fetal do Hospital Federal dos Servidores do Estado (UMF-HFSE) com queixa de febre há 7 dias e tosse produtiva. Na avaliação inicial, estava hemodinamicamente estável, afebril, taquipneica (28 irpm), com saturação de oxigênio (SatO<sub>2</sub>) de 98% e estertores em base pulmonar direita. Exame obstétrico e avaliação fetal sem alterações. Evoluiu com letargia, SatO<sub>2</sub> 95% em cateter de O<sub>2</sub> 3 L/min com sinais de esforço respiratório, pressão arterial de 150×90 mmHg, gasometria arterial com hipoxemia e acidose respiratória compensada. Laboratório com linfopenia, 120.000 plaquetas/mm<sup>3</sup>, lactato desidrogenase (LDH) de 259 U/L, bilirrubina direta 1,87 mg/dL e indireta de 1,06 mg/dL. Fez uso de azitromicina, ceftriaxone, oseltamivir e clexane com aumento progressivo no suporte de oxigênio e necessidade de reposição de bicarbonato. Tomografia de tórax com padrão de vidro fosco com acometimento de 50–75%. Em função da piora do quadro respiratório e persistência da acidose metabólica, foi transferida para Unidade de Terapia Intensiva (UTI) para planejamento de parto ainda em ventilação não invasiva. Parto cesáreo realizado, recém-nascido (RN) com Apgar 8/9, encaminhado à UTI neonatal. Piora ventilatória e laboratorial no quarto dia pós-parto (LDH 877 U/L e transaminase glutâmico-oxalacética — TGO 372 mg/dL) com necessidade de suporte com ventilação mecânica (VM), posição prona, corticoterapia, infusão de aminas e diálise. Permaneceu em UTI por 14 dias, com posterior alta para enfermaria. **Discussão:** A paciente apresentou quadro de infecção por Covid-19 confirmada por *polymerase chain reaction* (PCR) positivo durante internação, com evolução grave e necessidade de UTI e VM, conforme a maioria dos pacientes de estudos publicados. Além da gestação, fator de risco já estabelecido, a paciente era hipertensa crônica e obesa, sendo ambas as condições associadas a casos severos. A indicação do parto foi iminentemente materna, sem evidências de sofrimento fetal, em função da piora progressiva do quadro materno, sendo a via alta escolhida e ocorrendo antes do termo, conforme relatos publicados. A evolução laboratorial apresentada tem dados que podem gerar dúvidas quanto a uma pré-eclâmpsia (PE) grave associada (relação proteína/creatinina urinária 0,79), e esse diagnóstico diferencial deve ser avaliado, pois 75% dos casos mais graves desenvolveram sinais e sintomas de PE. Porém, em razão da piora clínica e da instabilidade hemodinâmica com necessidade de múltiplas intervenções, essa avaliação foi prejudicada. RN com PCR para Covid-19 negativo. Altas hospitalares do RN e da puérpera com 8 e 35 dias, respectivamente, ambos em boas condições clínicas e com agendamento de seguimento.

*Palavras-chave: COVID-19; gestação; pré-eclâmpsia.*

### <https://doi.org/10.5327/JBG-0368-1416-2020130282> **Comparação dos resultados gestacionais entre pacientes com Síndrome Antifosfolípídeo Trombótica e gestantes com trombose venosa profunda sem Síndrome Antifosfolípídeo**

Priscila Guyt Rebelo<sup>1</sup>, Guilherme Ribeiro Ramires de Jesus<sup>1</sup>, Nilson Ramires de Jesus<sup>1</sup>, Flávia Cunha dos Santos<sup>1</sup>, Marcela Ignacchiti Lacerda<sup>1</sup>

<sup>1</sup>Universidade do Estado do Rio de Janeiro – Rio de Janeiro (RJ), Brasil.

**Introdução:** As mulheres grávidas têm um risco quatro vezes maior para tromboembolismo em comparação a mulheres não grávidas. Entre as pacientes

que apresentam trombose arterial e/ou venosa recorrente, recomenda-se a pesquisa de anticorpos antifosfolípidos (aPL), como anticorpo anticardiolipina, anticoagulante lúpico, antibeta2 glicoproteína I, para o diagnóstico da Síndrome Antifosfolípido (SAF). **Objetivo:** Comparar os resultados gestacionais de pacientes que apresentaram trombose venosa profunda (TVP) sem aPL com pacientes com SAF com história de trombose vascular. **Métodos:** Estudo de coorte com gestantes acompanhadas em um pré-natal de alto risco que apresentaram trombose vascular. As pacientes foram divididas em dois grupos: o primeiro consistiu em gestantes que apresentaram trombose vascular com pesquisa para SAF negativa; e o segundo, pacientes com SAF. **Materiais e Métodos:** Coleta de dados nos prontuários, por meio de um questionário redigido pelos próprios autores. **Resultados e Conclusão:** Cento e cinquenta e três pacientes com trombose vascular foram incluídas no presente estudo, sendo 108 com história de trombose com aPL negativos (grupo 1) e 45 com aPL positivos (grupo 2), confirmando o diagnóstico de SAF. O grupo 2 tinha história obstétrica desfavorável em comparação com o grupo 1 (passado de 19 natimortos e 38 abortos e atuais 4 óbitos fetais no grupo 2 versus 2 óbitos fetais e 44 abortos no grupo 1). Pacientes com trombose e aPL positivos (grupo 2) apresentaram com maior frequência na gestação atual crescimento intrauterino restrito ( $15 \times 4$ ,  $p < 0,001$ ), parto prematuro (17 versus 8,  $p < 0,001$ ), oligodramnia (6 versus 2,  $p = 0,008$ ) e pré-eclâmpsia (9 versus 7,  $p = 0,01$ ). O peso médio do nascimento ( $2566 \pm 677$  versus  $3218 \pm 496$ ,  $p < 0,001$ ) e a idade gestacional ( $36,02 \pm 3,9$  versus  $38,32 \pm 1,39$ ,  $p < 0,001$ ) no parto foram significativamente menores no grupo 2. **Conclusão:** A presença de aPL em pacientes com história de trombose está associada a piores resultados gestacionais, incluindo maior incidência de pré-eclâmpsia, parto prematuro e menor peso ao nascer; enquanto a história de TVP com pesquisa para aPL negativa apresentou resultados gestacionais favoráveis. Nosso estudo sugere que a investigação para SAF é fundamental para o acompanhamento adequado de gestante com história de trombose vascular.

*Palavras-chave:* trombose venosa; Síndrome Antifosfolípida; trombofilia.

<https://doi.org/10.5327/JBG-0368-1416-2020130283>

### Acretismo placentário com diagnóstico intraoperatório

Lara de Siqueira Rodrigues<sup>1</sup>, Taina Amorim Gomes<sup>1</sup>, Leandro Teixeira Abreu<sup>1</sup>, Mariana Aranha Lobo e Silva<sup>1</sup>, Elisângela Doufem Kato<sup>1</sup>

<sup>1</sup>Hospital da Mulher Heloneida Studart – São João de Meriti (RJ), Brasil.

**Introdução:** Placenta prévia é aquela situada total ou parcialmente no segmento inferior do útero. Esse quadro vem se tornando cada vez mais frequente e está relacionado ao aumento no número de cesáreas. Acretismo placentário é uma de suas complicações mais temidas, sendo caracterizado como aderência anormal da placenta na parede uterina. A depender da profundidade da invasão, a placenta pode ser definida como acreta (adere ao miométrio); increta (invade miométrio) e percreta, podendo alcançar órgãos vizinhos, sendo o tipo mais raro. Essa condição pode levar a hemorragia maciça e outras complicações, sendo potencialmente fatal. **Objetivos:** Relatar caso de paciente com diagnóstico de placenta percreta durante o parto e alertar sobre a importância do diagnóstico precoce para evitar complicações. **Materiais e Métodos:** Relato de caso clínico baseado na coleta de dados de prontuário de paciente diagnosticada com placenta prévia total, submetida à cesariana, na qual foi verificado acretismo placentário, sendo realizada histerectomia subtotal. **Resultados:** M.C.S., 37 anos, 3ª gestação, 1 parto vaginal e 1 cesárea anteriores, encaminhada a pré-natal de alto risco com idade gestacional de 35 semanas, sendo agendada interrupção da gestação com 37 semanas. Submetida à cesariana, com nascimento de feto em boa condição de vitalidade, e, durante o procedimento, identificada placenta percreta, com acometimento de bexiga até a camada muscular. Inventário da bexiga com ausência de acometimento da mucosa vesical. Procedeu-se à histerectomia subtotal e à sutura vesical. Hemorragia de difícil controle e instabilidade hemodinâmica, com transfusão de concentrados de hemácias. Optou-se por introdução de seis compressas na cavidade pélvica para controle de danos. Encaminhada à Unidade de Terapia Intensiva (UTI), intubada, em uso de aminas vasoativas e quadro grave. Recebeu transfusão de plasma e crioprecipitado, hidratação

volêmica vigorosa e antibioticoterapia, apresentando disfunção renal aguda. No primeiro dia pós-cesariana, evoluiu com queda do hematócrito e labilidade pressórica, realizando-se laparotomia exploradora que não detectou sangramento ativo, lesão ureteral e constatou integridade das suturas, retirando as compressas. No segundo dia, foi extubada e, no dia seguinte, recebeu alta para a enfermaria, permanecendo sob vigilância. Alta hospitalar com sonda vesical sete dias após o parto, e o recém-nascido, nove dias. Retirada de sonda 15 dias após a cesariana, seguida de cistoscopia, que evidencia cicatrização completa da parede vesical. **Conclusão:** O acretismo placentário é uma grave complicação da placenta prévia, que apresenta alta mortalidade materna e fetal, sendo a placenta percreta uma forma rara. Diagnóstico antenatal é importante para ajudar a evitar complicações. A histerectomia abdominal é o tratamento mais indicado nesses casos, e não deve ser adiada frente ao quadro materno comprometido por sinais de choque ou outras complicações que demonstrem risco iminente à vida.

*Palavras-chave:* placenta prévia; placenta acreta; diagnóstico.

<https://doi.org/10.5327/JBG-0368-1416-2020130284>

### Avaliação pré-natal da macrocefalia fetal

Lara Silveira Ivo<sup>1</sup>, Fernando Maia Peixoto Filho<sup>1</sup>, Guilherme Ribeiro Ramires de Jesus<sup>1</sup>, Paulo Roberto Nassar de Carvalho<sup>1</sup>

<sup>1</sup>Instituto de Estudos em Tecnologia da Saúde – Rio de Janeiro (RJ), Brasil.

**Introdução:** A macrocefalia fetal é definida como o crescimento anormal do perímetro cefálico, com valores superiores a dois desvios padrão acima do percentil 95. Os últimos três meses de gestação e os dois primeiros anos de vida são o período de maior aumento do perímetro cefálico, e é nessa época que ocorre maior parte do desenvolvimento do sistema nervoso central. Alterações do perímetro cefálico nessa fase podem refletir apenas uma alteração benigna ou uma alteração do desenvolvimento neurológico. A maior parte dos casos de macrocefalia é diagnosticada apenas após o nascimento. **Objetivo:** O presente trabalho de revisão bibliográfica teve como objetivo mostrar as principais causas de macrocefalia, possibilitando o diagnóstico ainda durante o período fetal. **Material e Métodos:** Buscas por artigos relacionados ao tema foram realizadas nas seguintes plataformas: PubMed, Literatura Latino-Americana e do Caribe em Ciências da Saúde (LILACS) e Scientific Electronic Library Online (SciELO). Na busca, foram utilizados os seguintes termos: “macrocefalia”, “diagnóstico pré-natal”. **Resultados:** A macrocefalia pode ser isolada e benigna ou pode ser a primeira indicação de alguma anomalia, por isso é importante saber suas etiologias. Uma das causas é a hidrocefalia, que pode estar associada a alterações cromossômicas, malformações ou infecções congênitas. Estudos mostram a hidrocefalia como uma importante causa de macrocefalia. Uma outra causa é a megalencefalia, um termo que se refere ao aumento do perímetro cefálico em razão do aumento de componentes estruturais do cérebro. A megalencefalia pode estar acompanhada ou não de distúrbios neurológicos. Classicamente, é classificada como: benigna ou idiopática, anatômica e metabólica. A macrocefalia familiar benigna refere-se aos casos em que há aumento do perímetro cefálico sem alterações no desenvolvimento neurológico, sendo comum o relato de outros membros da família afetados. É uma herança autossômica dominante que acomete mais o sexo masculino. A macrocefalia síndrômica é diagnosticada quando outras anormalidades são associadas ao aumento generalizado do cérebro, criando um padrão reconhecível. Existem 216 síndromes associadas à macrocefalia, e grande parte dessas não são passíveis de serem diagnosticadas durante o pré-natal. No entanto, algumas podem ser suspeitadas e investigadas ainda durante o período fetal, como as síndromes de Sotos, de Simpson-Golabi-Behemel, de Beckwith-Weedemann e de Weaver, além da acondroplasia. Outros diagnósticos diferenciais que devem ser lembrados são os tumores, as hemorragias, os cistos aracnóides e a mielomeningocele. **Conclusão:** O diagnóstico da macrocefalia é possível durante o período fetal, embora os dados sobre o manejo pré-natal ainda sejam escassos. Existem também limitações na precisão das medidas do perímetro cefálico, faltam tabelas para populações diferentes e existem inconsistências nas curvas pré e pós-natais, que dificultam esse diagnóstico. A sua suspeita exige avaliação ultrassonográfica detalhada em busca da etiologia e do aconselhamento familiar.

*Palavras-chave:* diagnóstico pré-natal; anomalia congênita; ultrassonografia.

<https://doi.org/10.5327/JBG-0368-1416-2020130285>  
**Displasia esquelética: um relato de caso sobre osteogênese imperfeita**

Julia Goes Guimarães<sup>1</sup>, Maria Eduarda Furtado Fernandes Terra<sup>1</sup>, Ana Elisa Baião<sup>1</sup>, Guilherme Ribeiro Ramires de Jesus<sup>1</sup>

<sup>1</sup>Instituto Fernandes Figueira – Rio de Janeiro (RJ), Brasil.

**Introdução:** As displasias esqueléticas correspondem a um grupo heterogêneo de cerca de 400 condições que afetam o desenvolvimento ósseo e tem prevalência de 9,1/1.000 óbitos perinatais. Formas precoces, diagnosticadas na gestação pela ultrassonografia (USG), podem levar à morte neonatal por hipoplasia pulmonar e outras complicações respiratórias. Todavia, o diagnóstico etiológico da displasia esquelética dificilmente é feito. A abordagem sindrômica é mais comum e permite avaliar a chance de evolução letal após o nascimento. A osteogênese imperfeita (OI) é uma das displasias mais comuns, caracterizada por fragilidade e baixa massa óssea, e é consequência, na maior parte das vezes, de mutações heterozigóticas autossômicas dominantes nos genes COL1A1 ou COL1A2. Pela Classificação de Silience, pode ser dividida em sete grupos, sendo o tipo II letal no período neonatal e o III de elevada gravidade, enquanto as outras formas apresentam melhor prognóstico. **Objetivo:** Relatar o caso de paciente encaminhada a centro de referência por gestação com malformação fetal sugestiva de displasia esquelética e evolução dessa. **Material e Métodos:** Revisão de prontuário para acesso à internação e à evolução do caso, associado à revisão literária nas bases de dados do PubMed e Uptodate. **Resultados:** L.C.S., 35 anos, GIIPII (um parto normal e uma cesariana), portadora do vírus HIV em uso de terapia antirretroviral (TARV) e de hipertensão crônica, foi admitida em um centro de referência com 31 semanas por encurtamento de membros fetais. A USG identificou encurtamento grave de todos os ossos longos, relação cardiorácica aumentada, mandíbula protraída e alvéolos dentários desalinados, sugestivo de displasia esquelética com hipoplasia pulmonar e prognóstico provavelmente letal. Com 37 semanas, teve o diagnóstico de pré-eclâmpsia sobreposta e iniciada indução do parto via Krause e ocitocina. Evoluiu com parto vaginal de RN feminino, peso 1690 g, Apgar 5/7 com desconforto respiratório. Apresentava fraturas de membros e foi encaminhada à Unidade de Terapia Intensiva (UTI) Neonatal logo após o nascimento. Realizado tratamento com pamidronato, vitamina D e carbonato de cálcio, porém evoluiu com óbito após cinco dias por insuficiência respiratória. **Conclusão:** O diagnóstico antenatal da OI é baseado em achados ultrassonográficos típicos a partir do segundo trimestre, com fraturas *in útero* gerando calos ósseos, deformidades nos ossos longos e redução do comprimento dos membros, costelas curtas com fraturas e crânio com mineralização reduzida. Porém, alguns desses achados podem ser encontrados em outros tipos de displasia esquelética. A revisão literária mostra que a cesariana não diminui a taxa de fraturas ao nascimento em crianças com formas não letais, nem prolonga a sobrevida naquelas com prognóstico letal. Nos sobreviventes, o tratamento consiste em fisioterapia e cirurgia ortopédica, podendo haver benefício com uso de bifosfonados. Nas formas graves e letais, a *causa mortis* geralmente se deve à insuficiência respiratória por falência mecânica da caixa torácica.

*Palavras-chave:* displasia; doenças fetais; osteogênese.

<https://doi.org/10.5327/JBG-0368-1416-2020130286>  
**Sexualidade no puerpério: principais fatores envolvidos**

Bruna Obeica<sup>1</sup>, Caroline Graça Mota Damasceno<sup>1</sup>, Ana Sanches Prazeres<sup>1</sup>, Jacqueline Assunção Silveira Montuori<sup>1</sup>, Thatiana Terzi Galvão Pavarino<sup>1</sup>, Walter Palis Ventura<sup>1</sup>

<sup>1</sup>Fundação Técnico Educacional Souza Marques – Rio de Janeiro (RJ), Brasil.

**Introdução:** Desde o período gestacional, ocorrem mudanças na rotina e no comportamento do casal em razão da gravidez. No puerpério, a mulher experiencia muitos eventos, como amamentação, os cuidados com o recém-nato e a nova dinâmica familiar. Um ponto importante para todas as mulheres, independentemente da faixa etária, é a sexualidade, tema que deve ser abordado desde o pré-natal até as consultas de revisão puerperal, visando sua desmistificação e consequente abordagem precoce de disfunções sexuais.

**Objetivos:** Informar e debater sobre questões acerca da sexualidade no puerpério. **Materiais e Métodos:** Revisão bibliográfica realizada por meio do levantamento de artigos científicos nas bases de dados Scientific Electronic Library Online (SciELO) e PubMed, de 2005 a 2020, utilizando os descritores “sexualidade”, “puerpério” e “pós-parto”. **Resultados:** Cerca de 70% das puérperas queixam-se de disfunções sexuais. Diversos fatores impactam negativamente a sexualidade do casal durante o puerpério, ganhando destaque pela literatura: a via de parto, o trauma perineal, a amamentação, o desequilíbrio psicológico e a depressão. Diferentes estudos apontam controvérsias quanto à relevância da via de parto sobre a disfunção sexual pós-natal. O parto vaginal aparece associado à dispareunia, atraso no retorno à atividade sexual e estresse sobre incontinência fecal e urinária. Porém, não há consenso na literatura de que a via alta seja alternativa eficaz para tais queixas. Quanto à rotura perineal espontânea e à episiotomia, ao uso de fórceps e à duração prolongada do segundo período do parto, existe consistência na associação a piores escores em escala de função sexual. Todos os fatores citados apresentam ligação direta à percepção da dor pela puérpera, interferindo em seu desejo sexual e evocando a necessidade da discussão acerca da instrumentalização do parto. A amamentação, ainda que fortemente encorajada e com papel benéfico indiscutível à saúde materna e infantil, é percebida de forma individual por cada mulher a depender do contexto social, econômico e cultural no qual se insere. Está associada a modificações hormonais intensas, como estímulo à secreção de prolactina e redução da concentração de estrógenos, consequentemente interferindo na libido feminina e na lubrificação vaginal, bem como atua sobre o estado psicológico do casal e a percepção da autoimagem corporal. Até 20% das parturientes são afetadas pela depressão pós-parto, também refletindo sobre a sexualidade no puerpério, já que o seu tratamento pode manifestar efeitos adversos, como a perda do interesse sexual. **Conclusão:** Para que o retorno às atividades sexuais ocorra de forma favorável ao casal, proporcionando fortalecimento da relação, é necessário abordar o tema da sexualidade ainda durante o pré-natal. Por meio da troca de conhecimento entre obstetra e paciente, é importante compreender os anseios trazidos pelo casal, abordando-os precocemente a fim de sanar dúvidas que, de outra forma, podem levar a prejuízo da sexualidade durante o puerpério.

*Palavras-chave:* sexualidade; puerpério; pós-parto.

<https://doi.org/10.5327/JBG-0368-1416-2020130287>  
**Manifestações orais da sífilis: a importância de um pré-natal adequado**

Bruna Obeica<sup>1</sup>, Caroline Graça Mota Damasceno<sup>1</sup>, Ana Sanches Prazeres<sup>1</sup>, Jacqueline Assunção Silveira Montuori<sup>1</sup>, Marcos Paulo Cerdoso Marques<sup>1</sup>, Walter Palis Ventura<sup>1</sup>

<sup>1</sup>Fundação Técnico Educacional Souza Marques – Rio de Janeiro (RJ), Brasil.

**Introdução:** A sífilis é uma infecção sexualmente transmissível que teve aumento de incidência nos últimos anos. É uma doença que apresenta pluralidade dos sintomas, especialmente na fase secundária, e as manifestações orais nesse estágio mais comuns são úlceras ou lesões pseudomembranosas nos lábios inferiores e na língua. A ocorrência dessas lesões está relacionada com prática desprotegida de sexo oral e é um diagnóstico que deve ser considerado naqueles pacientes com úlceras orais atípicas, mesmo na ausência de outros sintomas sistêmicos. **Objetivo:** Ressaltar a importância de adequado exame físico e rastreamento de sífilis durante pré-natal e puerpério. **Materiais e Métodos:** Relato de caso de paciente atendida na Clínica da Família Souza Marques, localizada na Praça do Patriarca, s/n, Campinho, Rio de Janeiro, no ano de 2019. **Relato de Caso:** Puérpera, D20 pós-parto vaginal, sem intercorrências, sem realização de pré-natal. Procurou serviço por lesão em vulva. Ao exame físico, apresentava lesão verrucosa em terço médio à direita da vulva. Além disso, apresentava lesão em orofaringe com placa mucosa elevada, com superfície fibrinoide e esbranquiçada, de contornos irregulares na mucosa do lábio inferior. O *Venereal Disease Research Laboratory* (VDRL) da internação na maternidade estava 1/64 e a paciente não soube informar se foi tratada. Foi prescrita penicilina G benzatina 1.200.000 UI em cada nádega, totalizando 3 doses, com involução das lesões e queda da titulação do VDRL. **Resultado:** A sífilis é uma doença de notificação compulsória, que deve ser rastreada de rotina em todo pré-natal, seja com VDRL ou teste rápido realizado em cada

trimestre. A má adesão ao pré-natal reforça a importância da checagem das sorologias no puerpério imediato, possibilitando o tratamento precoce, inclusive do recém-nato. As lesões orais podem se manifestar de diversas formas e atingir toda a orofaringe, podendo causar sintomas respiratórios altos, como rouquidão e odinofagia, dificultando o diagnóstico. As lesões em mucosa podem ser brancas, ulceradas, elevadas, únicas ou múltiplas, e os principais diagnósticos diferenciais são infecções herpéticas ou fúngicas, tuberculose, histoplasmose, carcinoma de células escamosas e trauma. O tratamento deve ser realizado de acordo com o estágio da doença, e por muitas vezes não ter história cronológica apurada, o tratamento é instituído para sífilis tardia com uso de penicilina G benzatina 2.400.000 UI, intramuscular, em 3 doses. **Conclusão:** O diagnóstico precoce, assim como seu tratamento, devem ser sempre a prioridade em toda a população. A investigação no pré-natal e no puerpério deve ser imprescindível na Unidade Básica de Saúde, levando assim ao decréscimo dos casos no município do Rio de Janeiro.

*Palavras-chave:* sífilis; pré-natal; sífilis latente.

<https://doi.org/10.5327/JBG-0368-1416-2020130288>

### Perfil imuno-hematológico das gestantes aloimunizadas em instituto federal entre 2014 e 2019

Maria Eduarda Furtado Fernandes Terra<sup>1</sup>, Guilherme Ribeiro Ramires de Jesus<sup>1</sup>, Paulo Roberto Nassar de Carvalho<sup>1</sup>, Julia Goes Guimarães<sup>1</sup>, Fernando Maia Peixoto Filho<sup>1</sup>

<sup>1</sup>Instituto Fernandes Figueira – Rio de Janeiro (RJ), Brasil.

**Introdução:** A aloimunização é a formação de anticorpos maternos contra antígenos presentes no sangue fetal. Dependendo da capacidade de atravessarem a placenta, antigenicidade e concentração de anticorpos envolvidos, pode haver desenvolvimento de doença hemolítica perinatal. A profilaxia de aloimunização com imunoglobulina anti-D é extremamente eficaz em reduzir a morbimortalidade da doença, uma vez que esse anticorpo é o principal responsável por causar hemólise. Por outro lado, o uso dessa profilaxia tem levado a aumento proporcional de casos de doença por anticorpo não-D. **Objetivo:** Descrever o perfil imuno-hematológico das gestantes aloimunizadas acompanhadas em centro de referência entre 2014 e 2019. **Material e Métodos:** Foi realizada revisão de prontuários, analisando o grupo sanguíneo (GS), o fator Rh e o tipo de anticorpo contra hemácia. Além disso, foi realizada revisão da literatura acessada nas bases de dados PubMed e Uptodate. **Resultados:** Entre 2014 e 2019, foram acompanhadas 416 gestantes aloimunizadas nessa instituição. Entre elas, o GS mais comum foi A (42,1%), seguido de O (38,5%), B (14,2%) e AB (4,6%). As pacientes eram predominantemente Rh negativo (81,5%), enquanto o restante era Rh positivo (18,5%). A titulação do Coombs indireto variou entre 1:1 e 1:4096, com a maioria das gestantes (15%) com titulação de 1:16. Quanto ao tipo de anticorpo, a maior prevalência foi de anti-D (72%), seguido, respectivamente, de anti-M (7%), anti-K, anti-E, anti-Lewis, anti-C e anti-c. Em 87% dos casos, houve identificação de apenas um anticorpo; em 11% dos casos foram identificados dois anticorpos; e em 2%, três ou mais anticorpos. Quanto à associação do anti-D com outros anticorpos, em 9% dos casos o segundo anticorpo identificado foi o anti-C; em 2%, o anti-E; e em 1%, o anti-K, seguidos do anti-e e do anti-S, com 0,5% cada. **Discussão:** Apesar da existência da profilaxia para aloimunização para anti-D, analisando o perfil imuno-hematológico das gestantes aloimunizadas na instituição, observa-se o predomínio absoluto de anticorpos anti-D. A prevenção da doença hemolítica perinatal por meio da administração de imunoglobulina anti-D é considerada extremamente eficaz, com taxa de sucesso de aproximadamente 99%. A profilaxia com imunoglobulina anti-D está disponível desde 1968 e é capaz de reduzir a taxa de aloimunização de 13–16% para 0,5–1,8%. Segundo a literatura, no mundo todo, aproximadamente 50%

das mulheres que deveriam receber a profilaxia não a recebem, o que leva à exposição de milhares de fetos e neonatos à elevada morbimortalidade da doença. **Conclusão:** A doença hemolítica perinatal é potencialmente grave e sua forma mais comum é prevenível por meio da administração da imunoglobulina anti-D. O predomínio da aloimunização pelo anti-D na população estudada traduz a deficiência na implementação da profilaxia e torna essa doença um grande desafio à saúde pública.

*Palavras-chave:* anemia hemolítica congênita; doença hemolítica do recém-nascido; eritroblastose fetal.

<https://doi.org/10.5327/JBG-0368-1416-2020130289>

### Síndrome de Ehlers-Danlos e gravidez: relato de caso

Annita Martins Rocha Torres<sup>1</sup>, Carolina Carvalho Mocarzel<sup>1</sup>, Juliana Silva Esteves<sup>1</sup>, Patrícia Pontes Frankel<sup>1</sup>

<sup>1</sup>Hospital Federal Servidores do Estado – Rio de Janeiro (RJ), Brasil.

**Introdução:** A Síndrome de Ehlers-Danlos (SED) é um distúrbio hereditário do tecido conjuntivo, e sua prevalência na gravidez é estimada em 1:150.000 gestantes. A doença em geral é caracterizada pela presença de hiperextensibilidade da pele, hiper mobilidade articular, luxações, fragilidade do tecido, alterações cardíacas, ruptura arterial, como ruptura espontânea, dissecação, aneurisma dissecante e até mesmo alterações oftalmológicas, como ceratocone e descolamento de retina. Por ser uma condição rara, não há ampla literatura sobre a doença e o ciclo gravídico-puerperal. **Objetivo:** Descrever o caso de uma paciente com SED com intercorrências de dores articulares durante o pré-natal, porém com evoluções materna e neonatal favoráveis. **Material e Métodos:** D.S.R., feminina, 24 anos, G2P1A0, natural do Rio de Janeiro. Apresenta diagnóstico de SED há nove anos, com hiper mobilidade articular e dor, porém sem acompanhamento regular com reumatologista. Iniciou seguimento de pré-natal em um serviço de alto risco, onde realizou seis consultas. As intercorrências na gestação se deram em função das várias crises de dor articular, que cessavam parcialmente com analgesia venosa. Sem intercorrências obstétricas durante o pré-natal e o parto. Paciente foi submetida à cesariana eletiva, com 38 semanas e 5 dias. Nascimento de recém-nascido (RN) do sexo feminino, pesando 3435 g, Apgar no 1 minuto 9 e no 5 minuto 9. Puerpério fisiológico, sem intercorrências. **Resultados:** A SED envolve alterações hereditárias em genes que afetam a síntese e o processamento de diferentes formas de colágeno, que são importantes na estrutura de muitos tecidos e órgãos, incluindo a pele, os tendões, os ligamentos, os vasos, o esqueleto e os olhos. A base genética para a maioria dos tipos de SED foi definida, exceto para o tipo hiper móvel (que é provavelmente geneticamente heterogênea), e o teste genético pode ser útil para diagnosticar vários desses distúrbios. A paciente descrita, embora não tenha o teste genético confirmatório, provavelmente possui a SED tipo III, pelas características de hiper mobilidade articular, dor articular e luxações. A escolha pelo parto cesáreo foi por conta das crises de dor articular apresentadas pela paciente durante o pré-natal. Complicações obstétricas podem ocorrer, como ruptura prematura de membranas ovulares e prematuridade. A gravidez pode ser o primeiro evento com risco de complicações nessas mulheres, principalmente a rotura uterina, as rupturas intestinais e, com mais gravidade, as rupturas vasculares. **Conclusão:** As pacientes com SED devem ser encaminhadas para unidade de pré-natal de alto risco, preferencialmente em hospital terciário com suporte multidisciplinar em razão do risco potencial de complicações graves. O aconselhamento genético tem papel fundamental por permitir melhor caracterização do tipo de SED e orientação quanto aos riscos de perpetuação da doença na futura prole. É de grande valia a identificação do tipo de SED para manejo obstétrico seguro e adequado.

*Palavras-chave:* gestação; Síndrome de Ehlers Danlos; gravidez de alto risco.

# Índice Remissivo por Autores

<b>A</b>		
Abreu LT.....	52, 67, 75	
Abreu Netto BL.....	59, 60, 71	
Aguiar NS.....	65	
Ailton Júnior.....	50	
Albuquerque JM.....	57, 58	
Aldrighi JDR.....	51	
Alessandra L.....	50	
Almeida AM.....	49	
Almeida Filho GL.....	48	
Almeida S.....	48	
Almeida SMG.....	49, 50, 56	
Amaral JH.....	47	
Amaral LFP.....	50	
Amazonas MK.....	62	
Amim Junior J.....	70	
Anacleto GR.....	62	
Andrade JMS.....	57	
Andrade LCH.....	58	
Anjos AA.....	73	
Antunes RA.....	48, 53, 55	
Aragão CMBM.....	51	
Araujo ESP.....	55	
Araújo FV.....	69	
Araújo JS.....	58	
Araujo MB.....	58	
Araujo MLRP.....	72	
Arruda KRR.....	60, 71	
Assis JL.....	69	
Azevedo MPW.....	55	
<b>B</b>		
Babinski CG.....	47	
Baggio FL.....	52, 64, 68, 69	
Baião AE.....	76	
Balzana MF.....	74	
Baptistella MKCS.....	72, 73	
Barbosa GF.....	66	
Barçante SI.....	46	
Barros DCSA.....	74	
Barros MAO.....	65	
Barud ARR.....	64	
Bastos AFL.....	46	
Bastos MCM.....	60	
Batista SR.....	65	
Bello G.....	50	
Belo IS.....	60	
Benites GG.....	62	
Beralto ALC.....	52, 67, 70	
Bessa BVA.....	57, 58	
Bocchi GS.....	68	
Bohm EF.....	51, 61	
Bolognani CV.....	72, 73	
Borges ARF.....	61	
Botelho APM.....	68	
Braga Neto AR.....	70, 71	
Brito MB.....	57, 58	
Buck C.....	62	
Burlá M.....	71	
Buscema GB.....	74	
<b>C</b>		
Calegari FL.....	73	
Campanario NS.....	46	
Campos GMC.....	68	
Cardozo FP.....	51	
Carneiro AHC.....	56	
Carneiro BRG.....	74	
Carneiro Filho GG.....	56	
Carvalho CH.....	74	
Carvalho GPSL.....	70	
Carvalho LA.....	67	
Carvalho PRN.....	62, 63, 64, 72, 75, 77	
Castro IRC.....	74	
Castro RM.....	55	
Cavalcante A.....	50	
Cavallero A.....	50	
Cerutti PLK.....	73	
Chaves R.....	62	
Climaco FMS.....	51, 56	
Coelho JMR.....	63	
Coelho-Oliveira A.....	48, 53, 55, 56	
Cunha AA.....	63	
Cunha IO.....	63	
<b>D</b>		
Dal'negro SH.....	73	
Damasceno CGM.....	76	
Damian A.....	48	
Dias CC.....	49	
Djahjah MCR.....	56	
<b>E</b>		
Escarante GD.....	73	
Esteves APVS.....	70	
Esteves JS.....	77	
<b>F</b>		
Faleiros LP.....	62	
Faria CA.....	56	
Faria MEA.....	47	
Faria MLM.....	67	
Federle N.....	52, 64, 68, 69	
Fernandes MM.....	70	
Fernandes MP.....	71	
Ferreira Júnior P.....	51, 52	
Ferreira SD.....	51, 52	
Ferreira VO.....	57	
Ferrer IL.....	72, 73	
Ferzel LRS.....	60	
Fialho SCAV.....	54	
Figueira FF.....	59, 60, 71	
Fonseca VLM.....	48, 53	
Fontes RT.....	50	
Fontoura BK.....	56	
Francisco LG.....	63	
Franco VM.....	73	
Frankel PP.....	77	
Frassetto MD.....	51, 52	
Freitas F.....	70	
Freitas TFS.....	66	
<b>G</b>		
Garcia CC.....	60	
Giffhorn MCAS.....	71	
Giordano LA.....	49	
Giordano MG.....	49	
Giordano MV.....	49, 50, 56	
Gomes INB.....	55	
Gomes JV.....	72	
Gomes SVA.....	68	
Gomes TA.....	75	
Gonçalves FA.....	66	
Gonçalves FD.....	74	
Gonçalves FS.....	62	
Gonçalves S.....	65	
Grings LR.....	51, 52	
Grisoli NML.....	74	
Guedes Neto EP.....	51, 61	
Guedes SMS.....	62	
Guerra Neto N.....	46	
Guimarães BESM.....	66	
Guimarães ICCV.....	54	
Guimarães IISM.....	66	
Guimarães JG.....	76, 77	
<b>H</b>		
Hemerly ES.....	70	
Holanda P.....	46	
<b>I</b>		
Ivo LS.....	75	
Izzo AS.....	74	
<b>J</b>		
Jacob ALV.....	56	
Jesuino ML.....	51, 52	
Jesus GRR.....	65, 74, 75, 76, 77	
Jesus NR.....	65, 74	
<b>K</b>		
Kato ED.....	75	
Klein JA.....	66	
Kozlowski B.....	52	
<b>L</b>		
Lacerda B.....	48	
Lacerda MI.....	74	





